

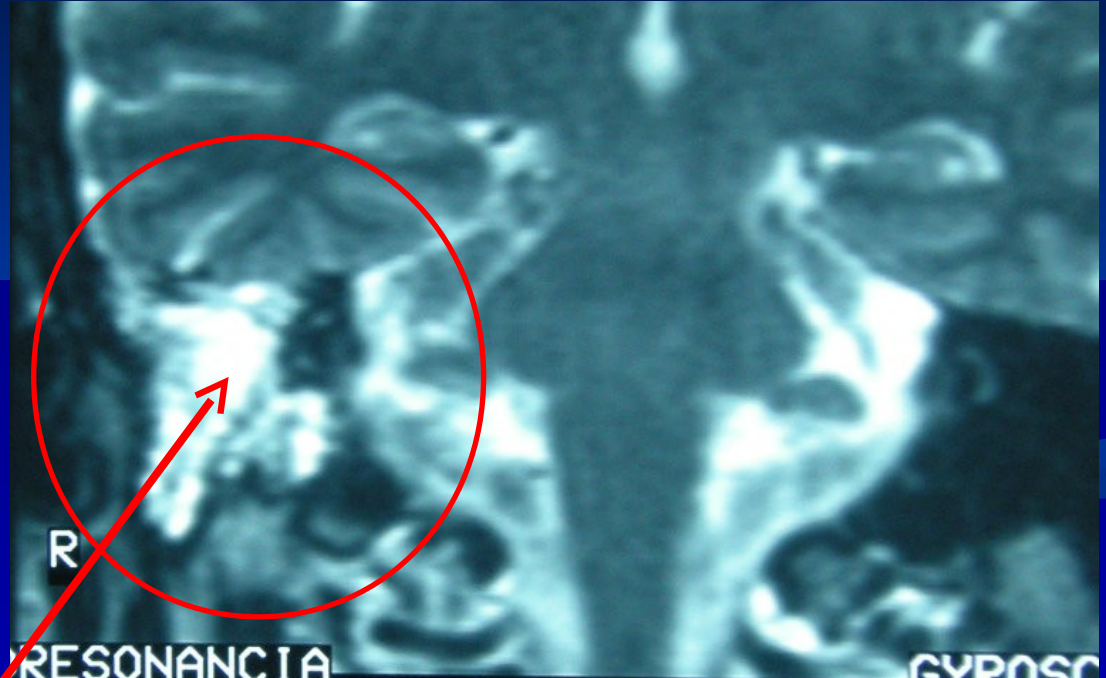
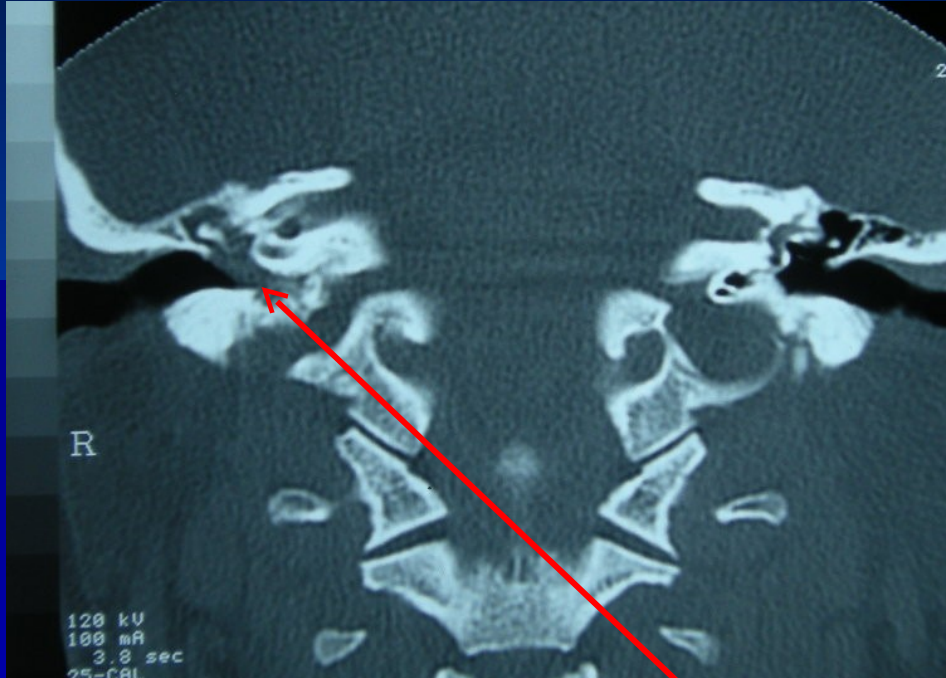
F: 30 años

**Motivo de Consulta:**

Paciente con diagnóstico de Glomus yugular derecho, es derivada para realizar embolización prequirúrgica de la lesión.

**Antecedentes de Enf. Actual:**

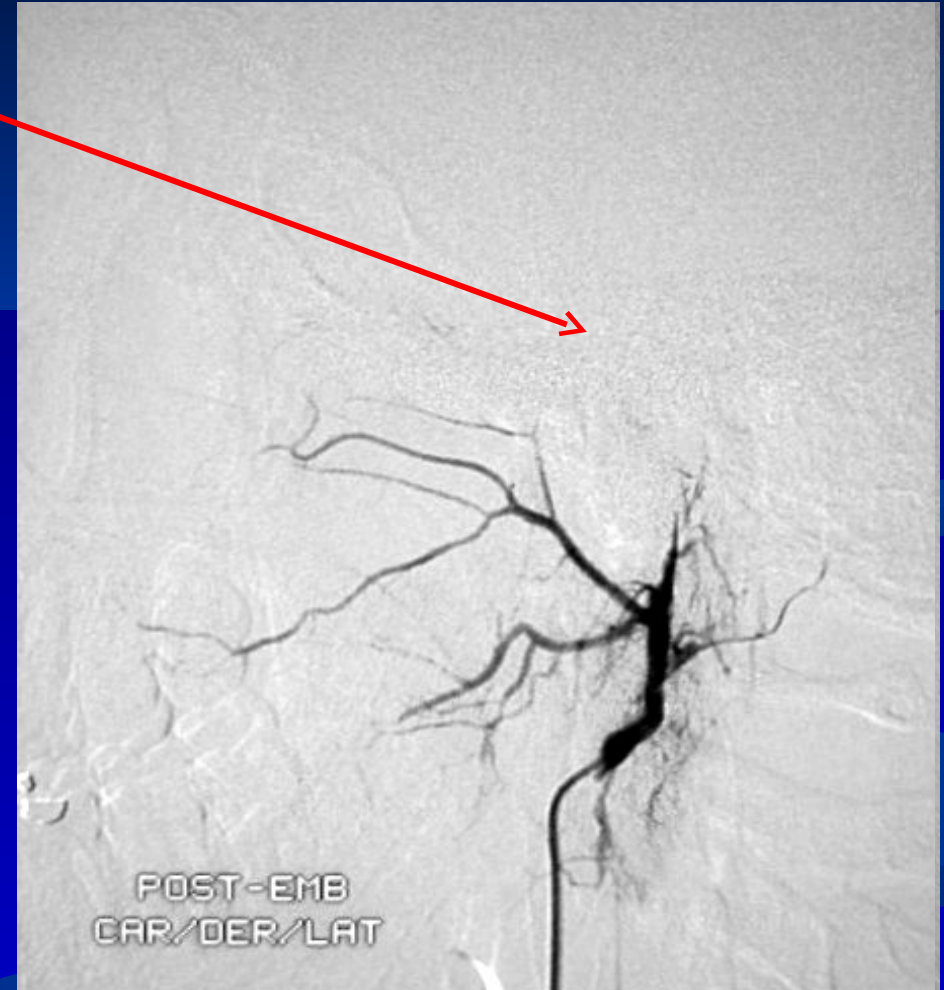
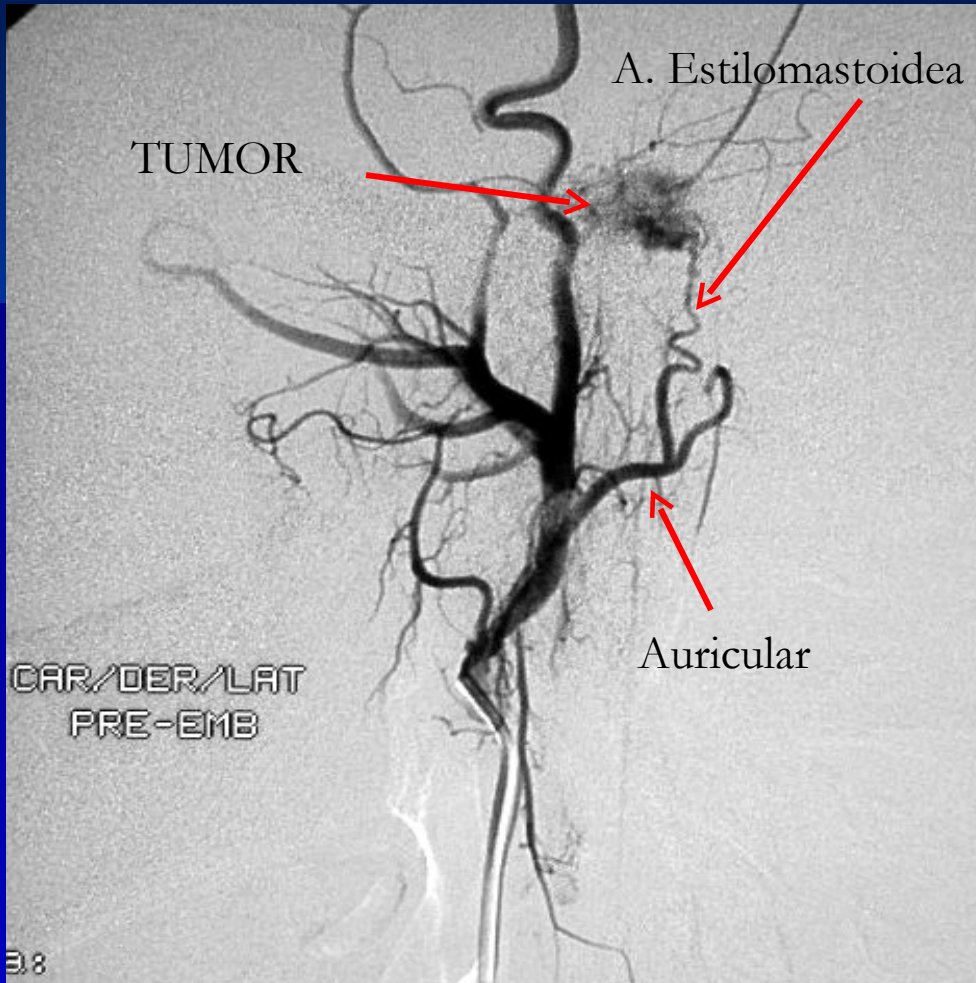
Refiere acufeno (Zumbido) pulsátil progresivo desde julio 2007, e hipoacusia en el oído derecho.



**TUMOR**

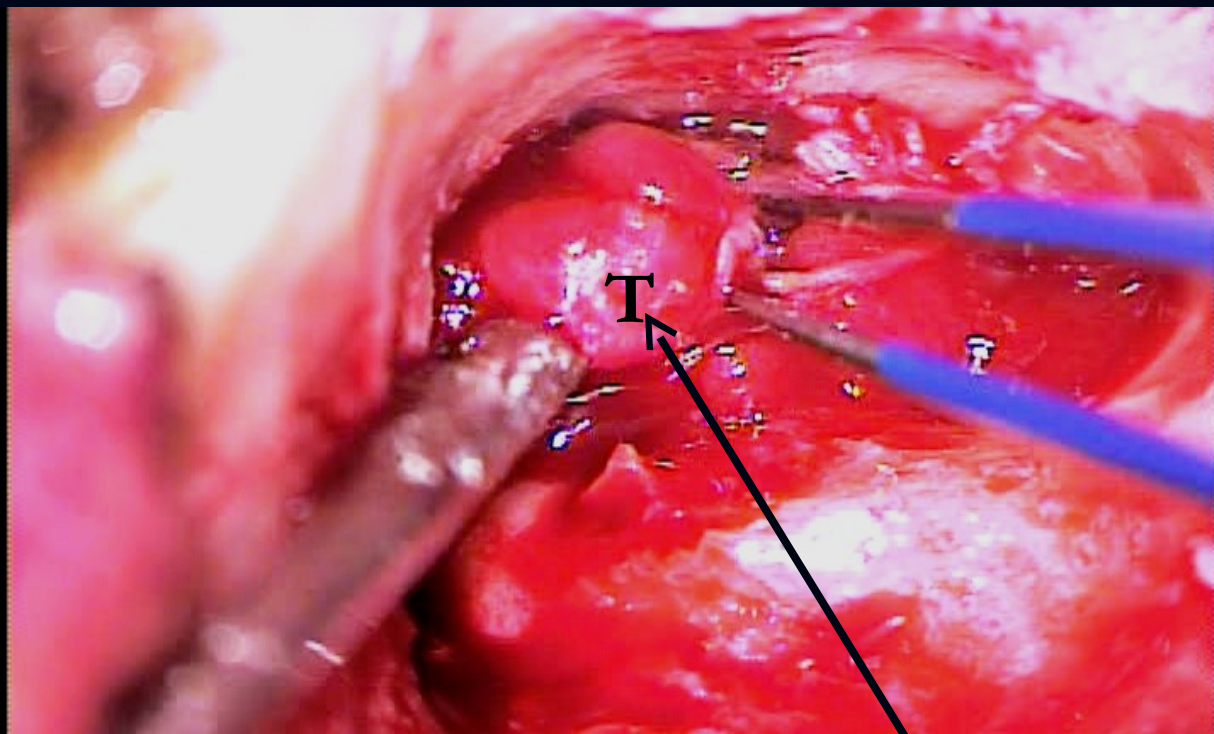
# CAROTIDA DERECHA

POST EMBOL



**Carotida externa pre embol.**

Control post embolización obsérvese la desaparición de la vascularización del tumor



Obsérvese con claridad la extirpación  
Del tumor en un campo limpio sin  
Sangrado gracias a la embolización.

# EVOLUCION

- La paciente se pudo operar perfectamente habiendo tenido una cirugía limpia sin sangrado gracias a la embolización sin la necesidad de realizar transfusiones.
- Los vasos tumorales embolizados no sangraron.
- La embolización fue plenamente exitosa.