

Aneurisma de aorta abdominal

- M 75 años de edad que acude a la consulta con diagnóstico de aneurisma de aorta abdominal.
- La resonancia magnética (figura 1) muestra una dilatación de la aorta abdominal (flecha blanca).
- En la figura 2 se puede comparar la anatomía de la aorta antes y después de la colocación de la endoprotesis.

RESONANCIA
MAGNETICA

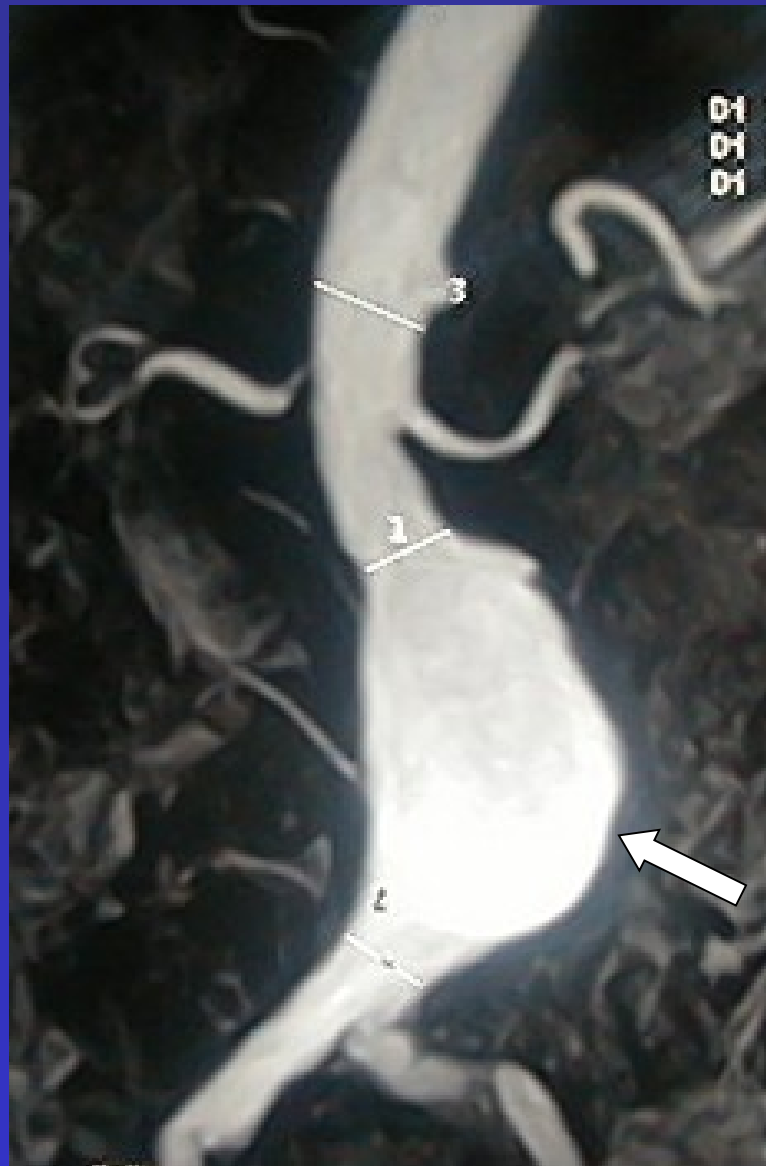


Figura 1

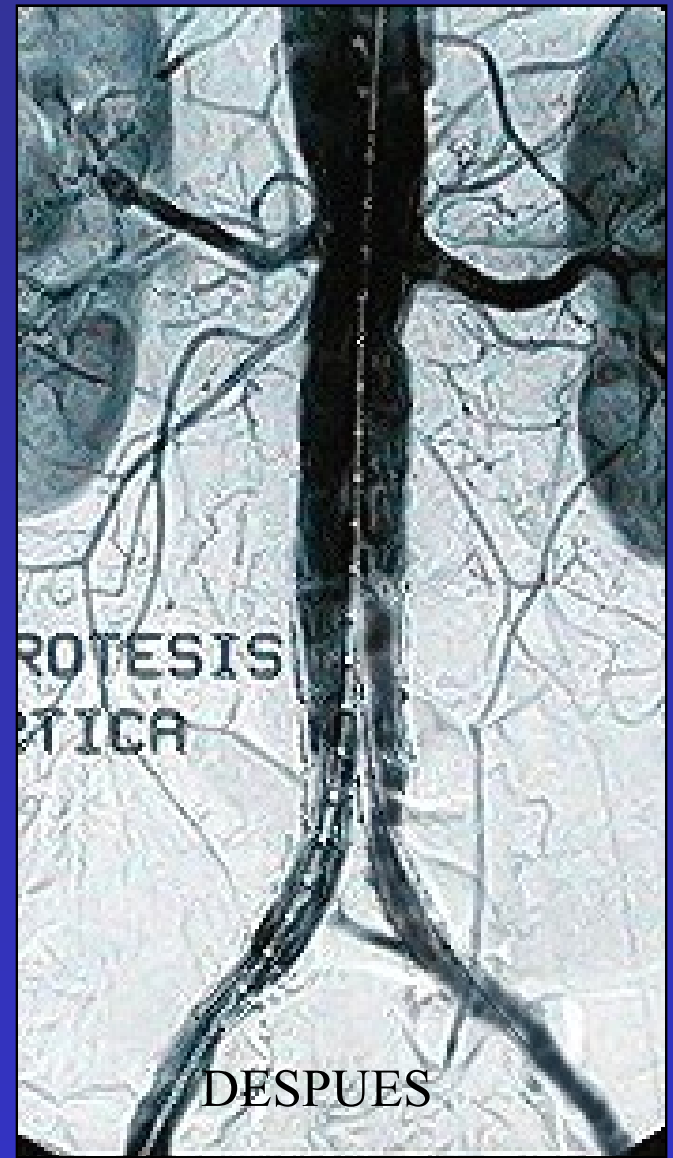
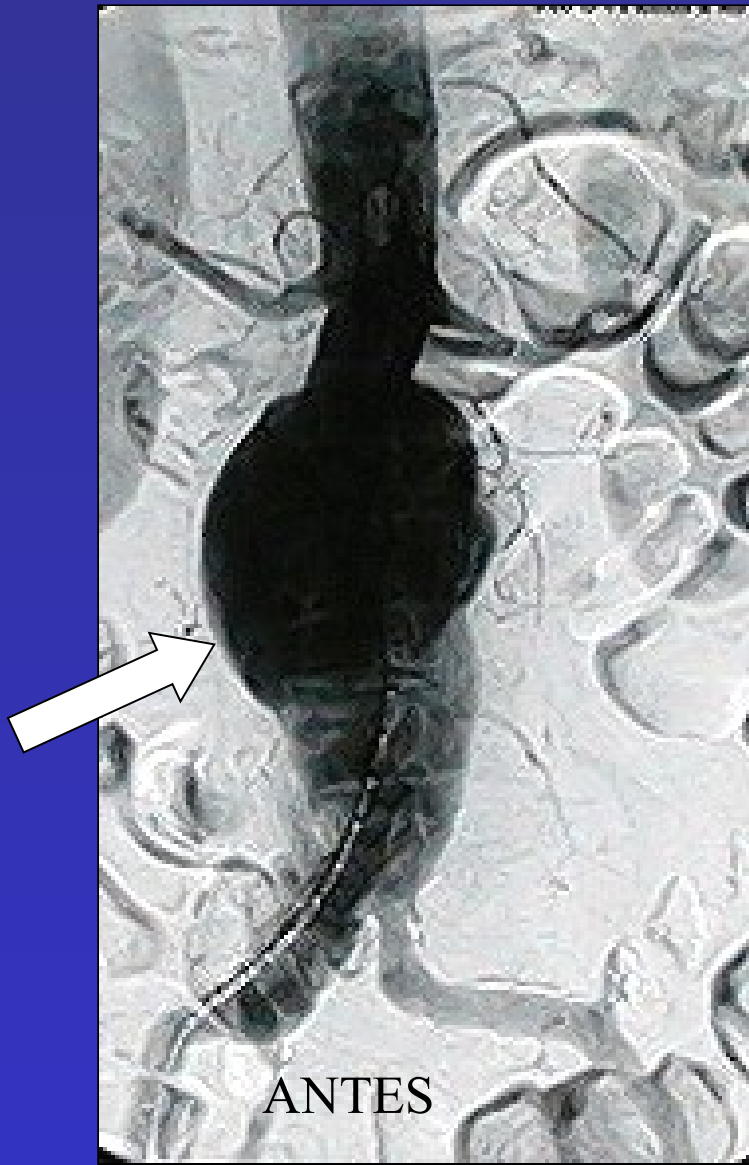


Figura 2

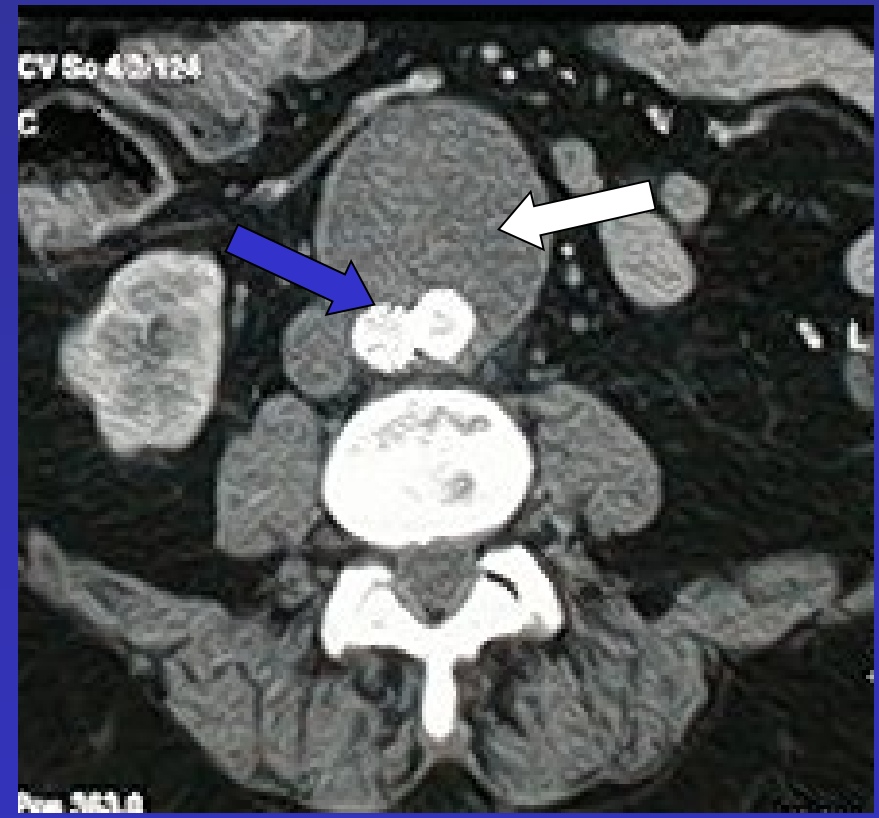
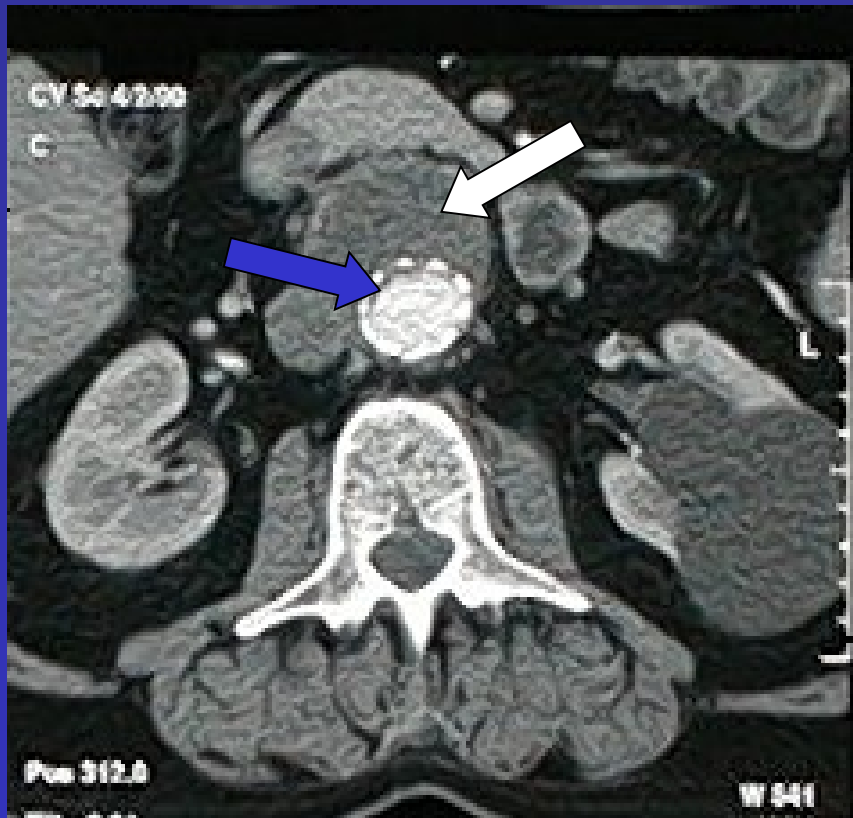

Figura 3

En una tomografía realizada a un mes de la cirugía (figura 3) se evidencia la exclusión completa del aneurisma (flecha blanca) por fuera de la endoprotesis (flecha azul). Paciente asintomático en el momento actual