

# ENDOPROTESIS PARA ANEURISMAS DE AORTA TORACICA

- Presentamos el caso de un paciente 65 años de edad que acude a la consulta con diagnostico de aneurisma de aorta torácica.

En la figura 5 se puede comparar la anatomía de la aorta antes y después de la colocación de la endoprotesis.

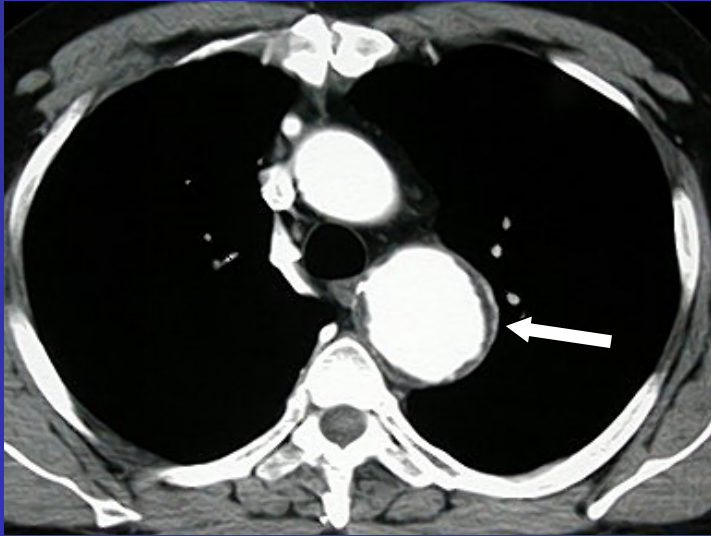


Figura 1

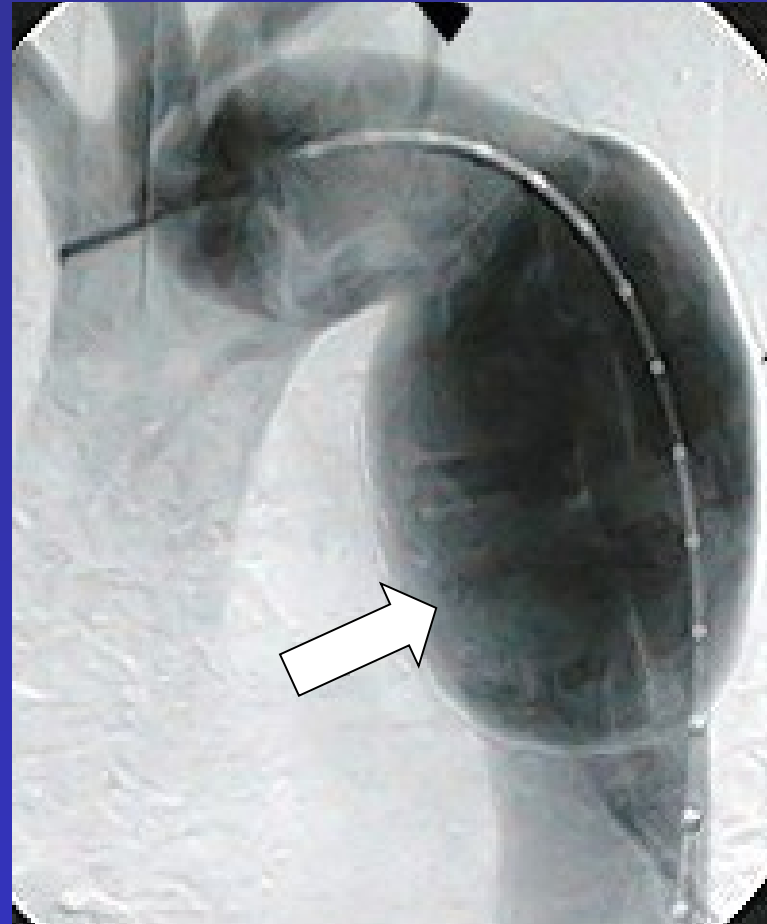


Figura 2

La tomografía computada (figura 1) muestra una dilatación de la aorta torácica (flecha blanca).

La arteriografía (figura 2) confirma la dilatación de la aorta torácica (flechas blancas).

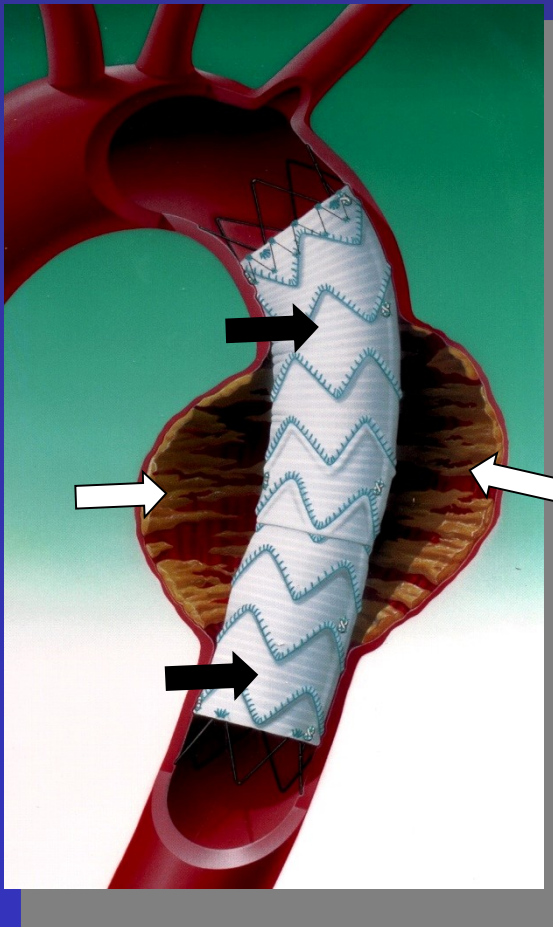


Figura 3

En la figura 3 se muestra un esquema del tratamiento de un aneurisma (flecha blanca) de la aorta torácica mediante técnica endovascular colocando una endoprótesis (flechas negras).

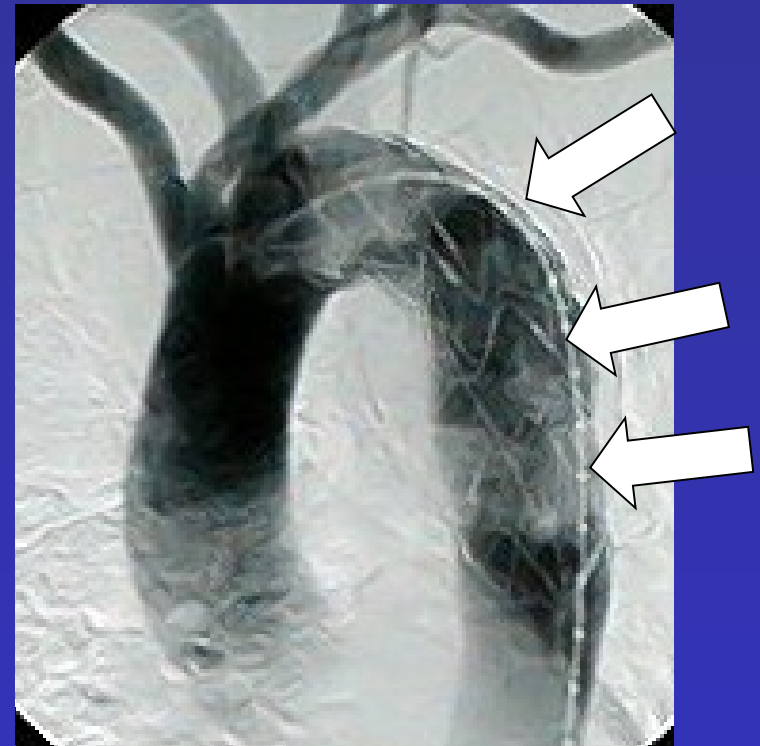

Figura 4

Se coloca una endoprótesis (flechas blancas) para cubrir la dilatación y aislar al aneurisma de la circulación. Arteriografía de control (figura 4) al finalizar el procedimiento.

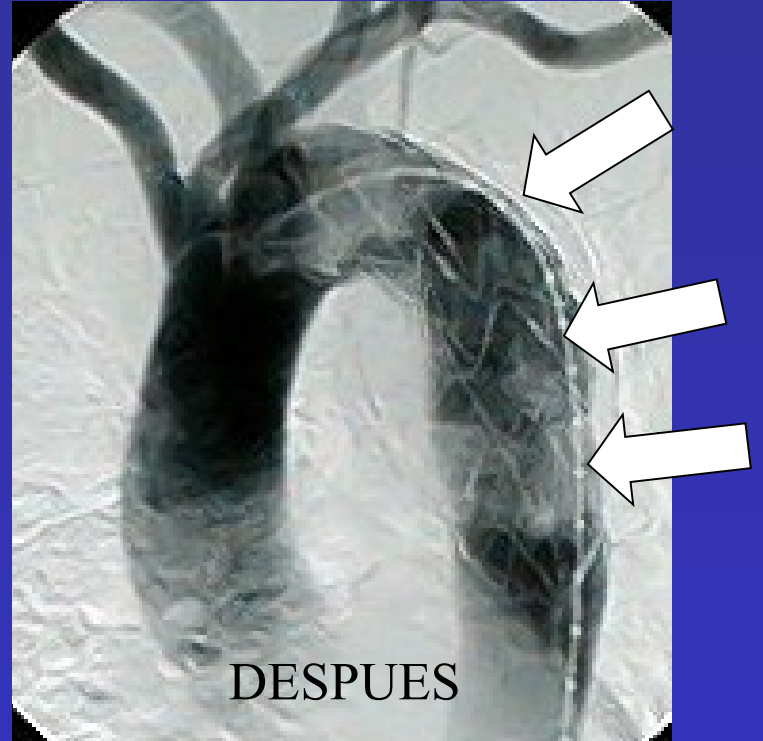
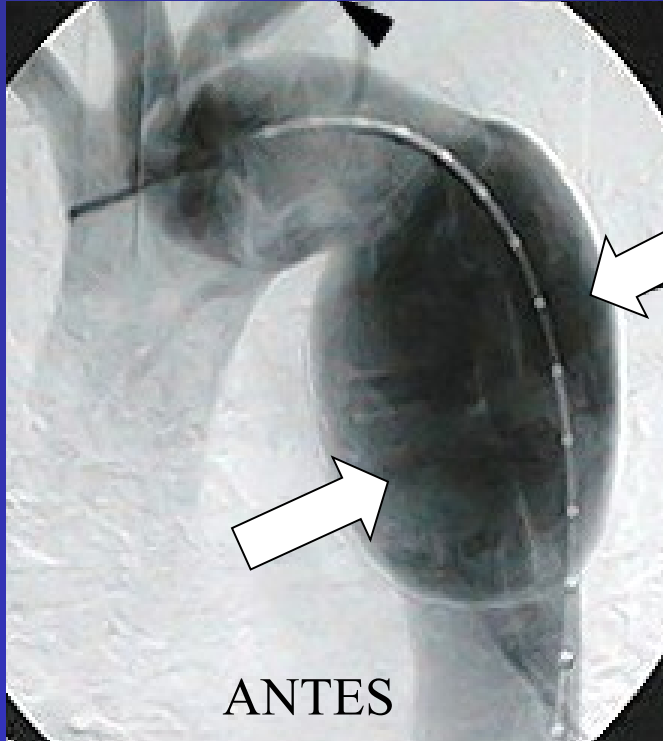


Figura 5

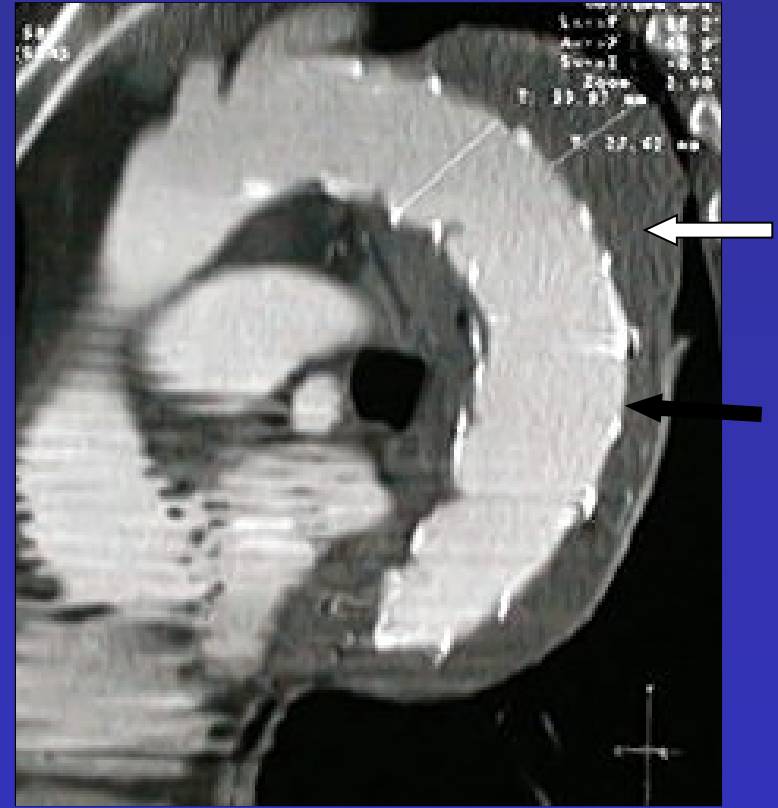
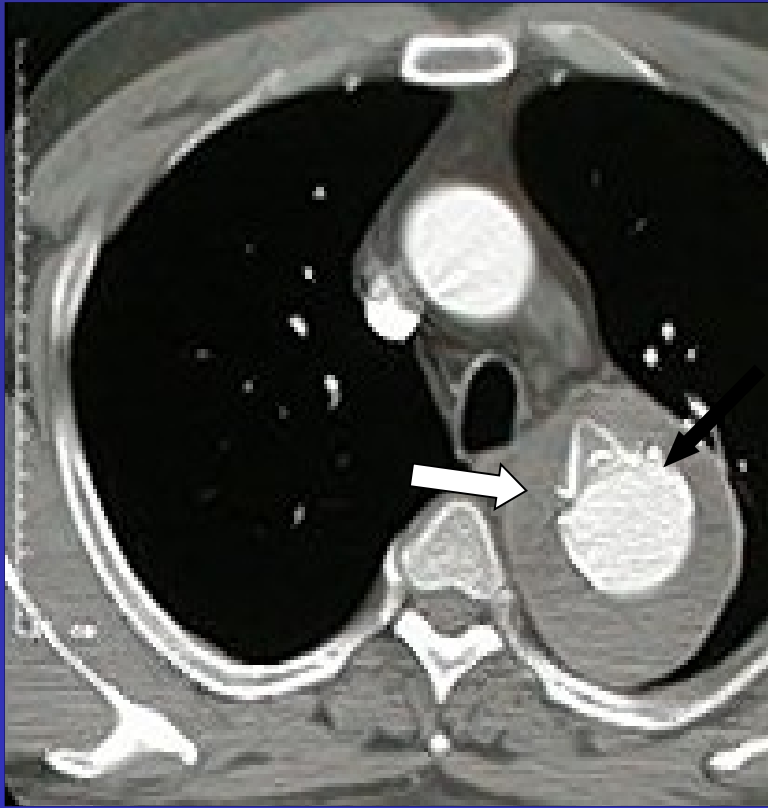


Figura 6

En una tomografía realizada a un mes de la cirugía (figura 6) se evidencia la  
Exclusión completa del aneurisma (flecha blanca) por fuera de la  
endoprotesis (flecha negra)