

# FISTULAS ARTERIOVENOSAS PULMONARES

Femenino 14 años

Dificultad respiratoria , fatiga (disnea)

Saturation O2 disminuida

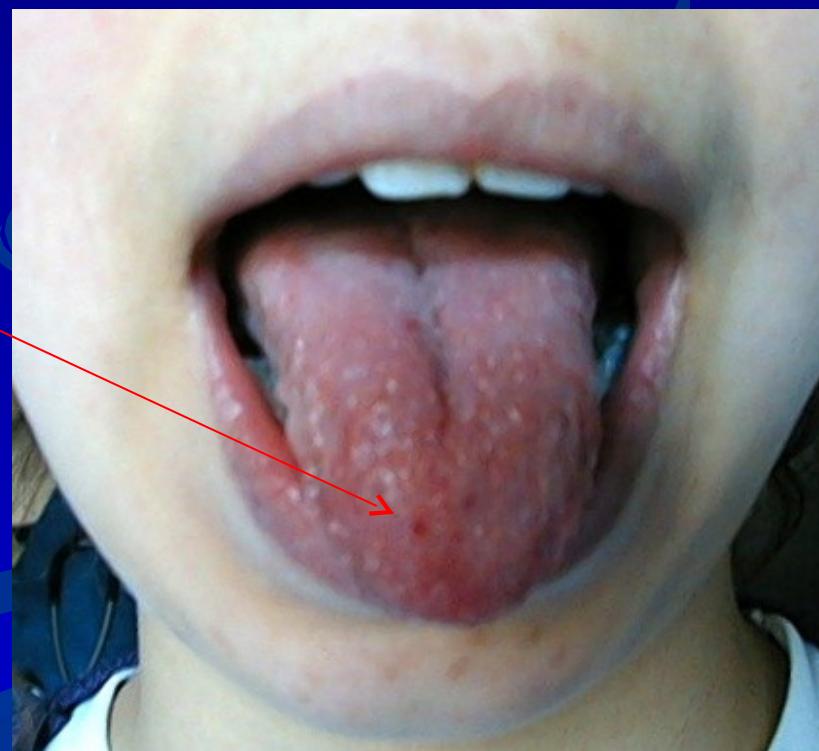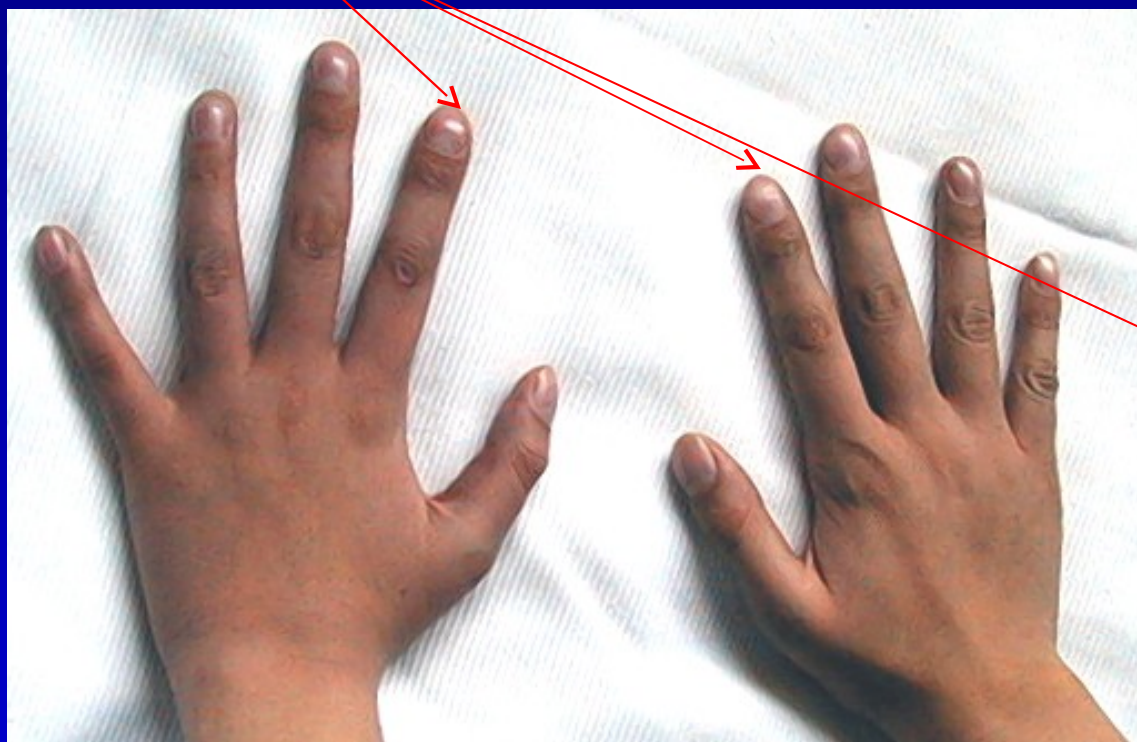
Antecedentes familiares de epistaxis (sangrado nasal)

Telangiectasias (anañitas vasculares en lengua y detras del lobulo de la oreja y

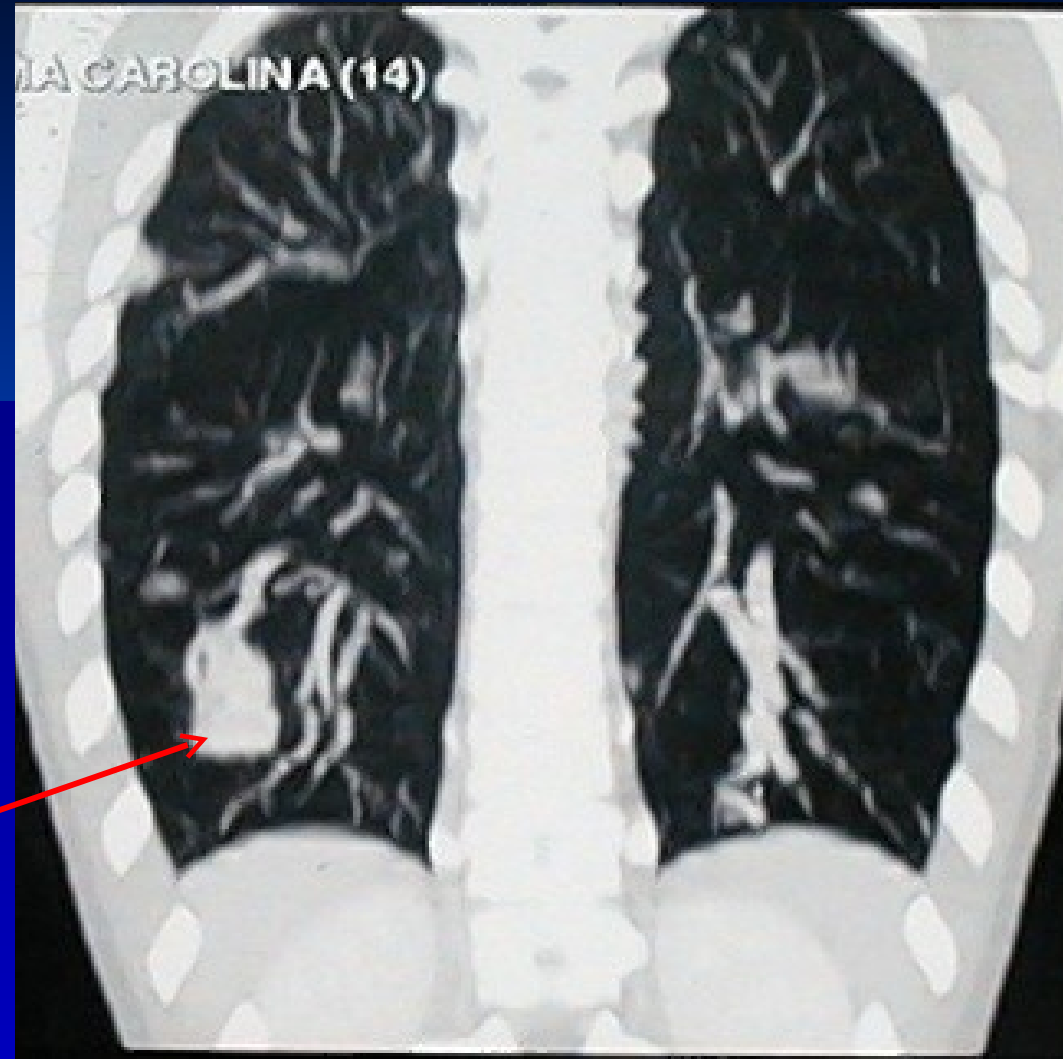
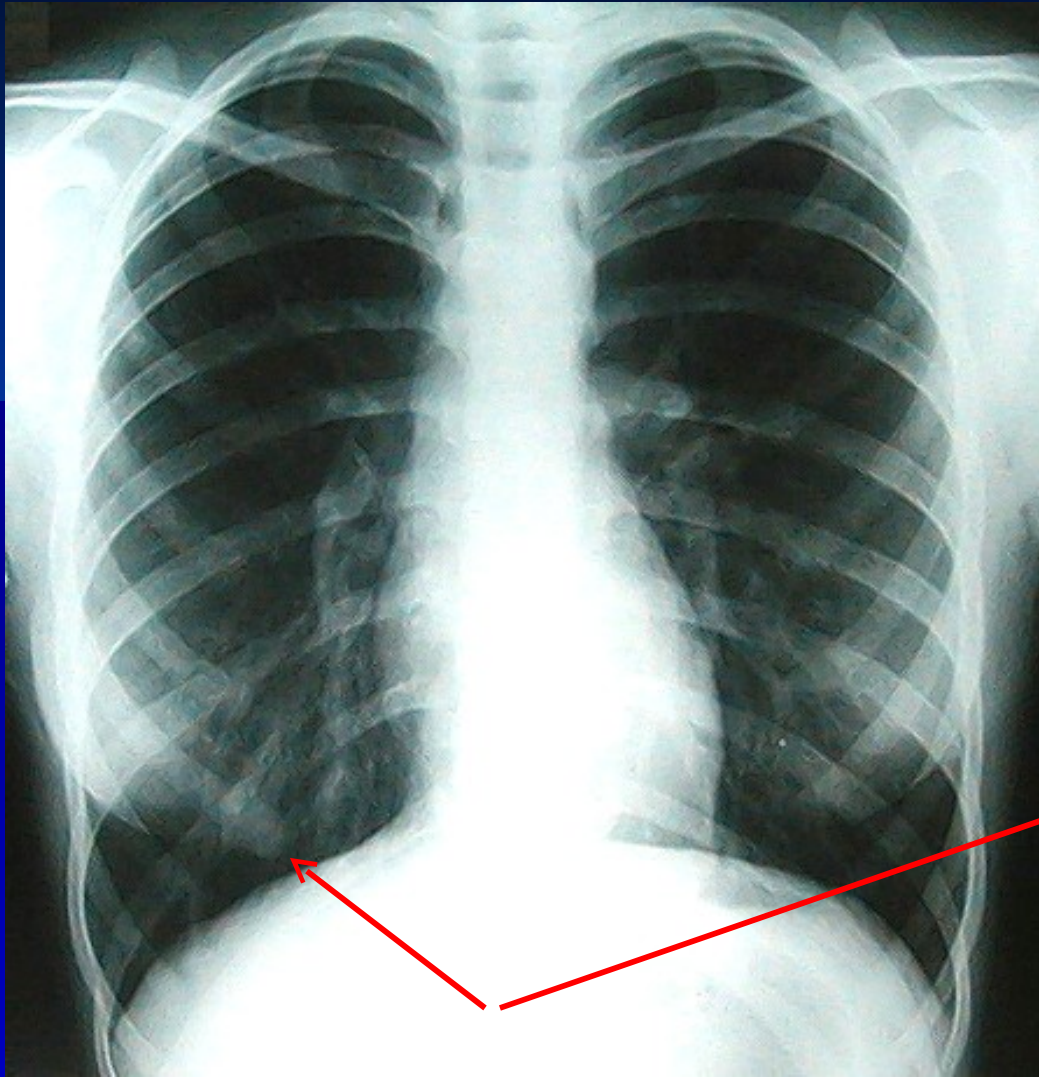
Dedos con extremos redondeados (dedos en palo de tambor)

## ROW

(RENDU OSLER WEBER)



# ROW

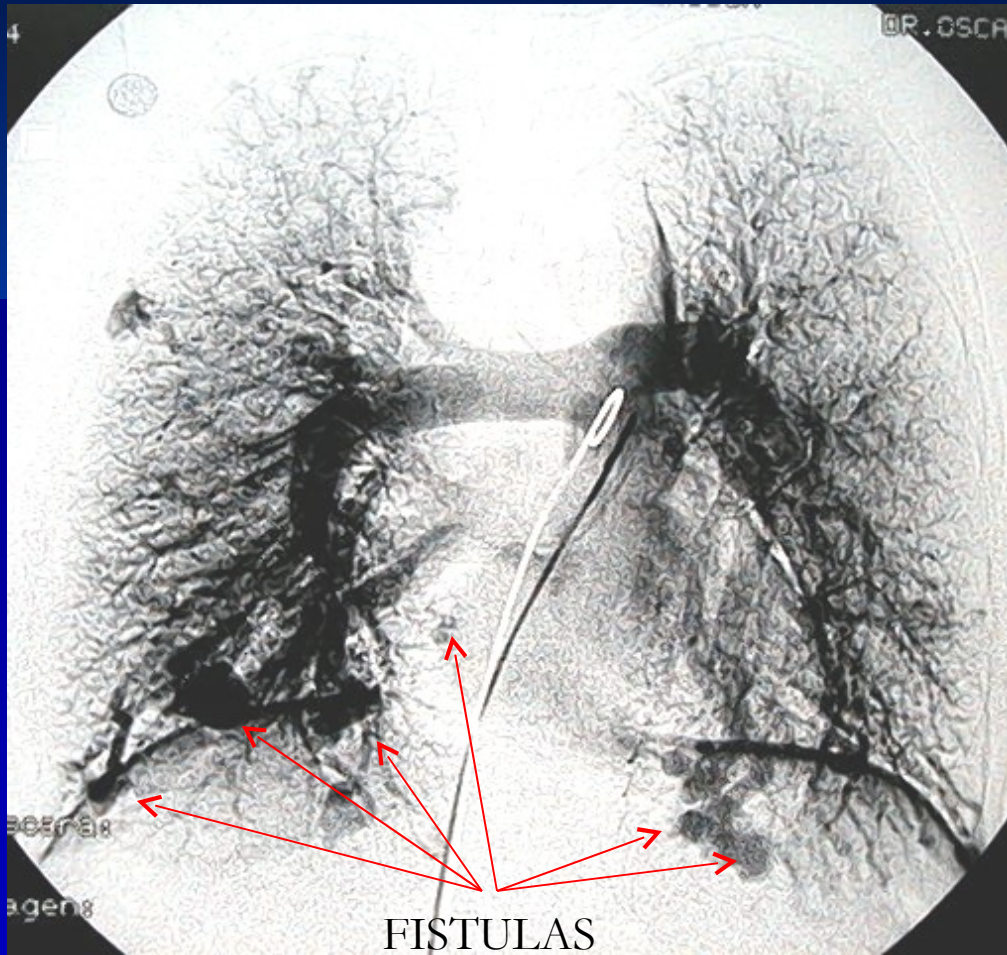


Observese tanto en la RX de torax como en la Tomografia Computada la visualizacion de una gran Fistula arteriovenosa (FAV)

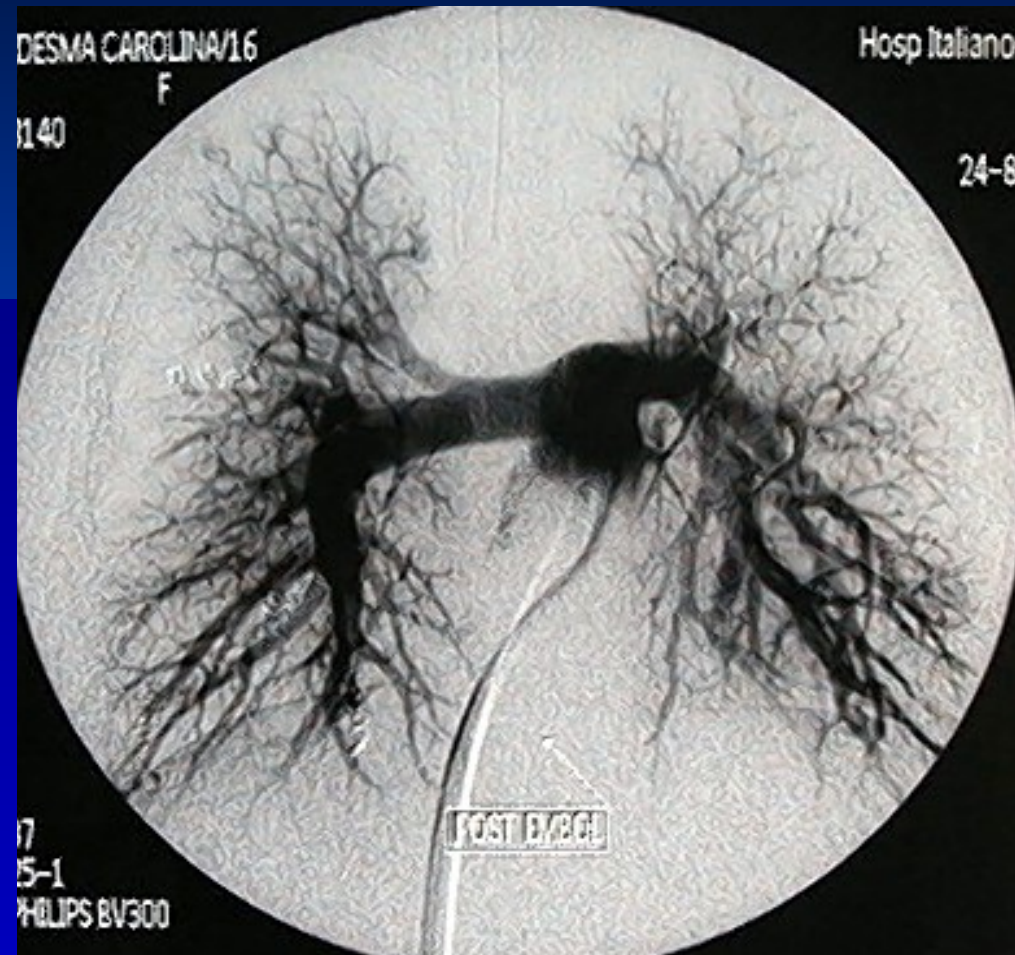


# ROW

PRE TRATAMIENTO



POST TRATAMIENTO



**Obsérvese en la imagen post tratamiento como han desaparecido todas las FAV**  
**La paciente mejoro su saturación de oxigeno al normal y desaparición de la sensación de fatiga**

# EVOLUCION

- Actualmente la paciente presenta normalización de la saturación de oxígeno de la sangre.
- Desaparición de síntomas asociados a la falta de oxigenación.
- Desarrolla vida normal.