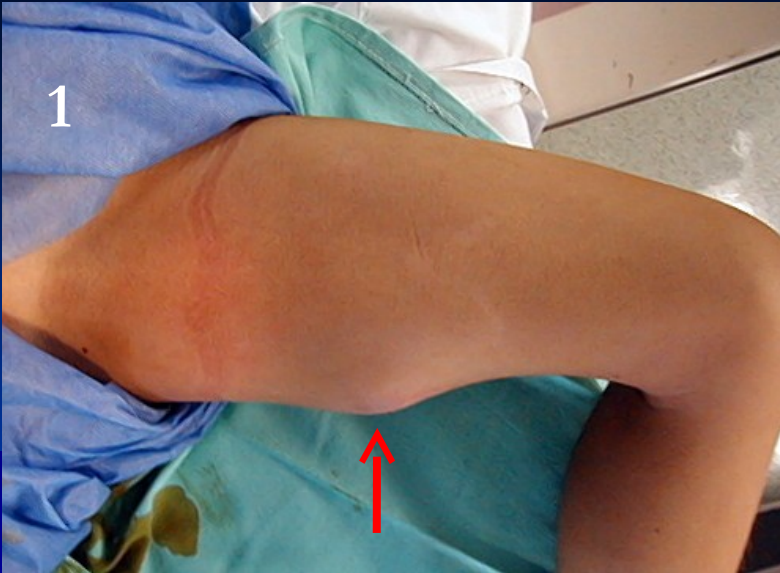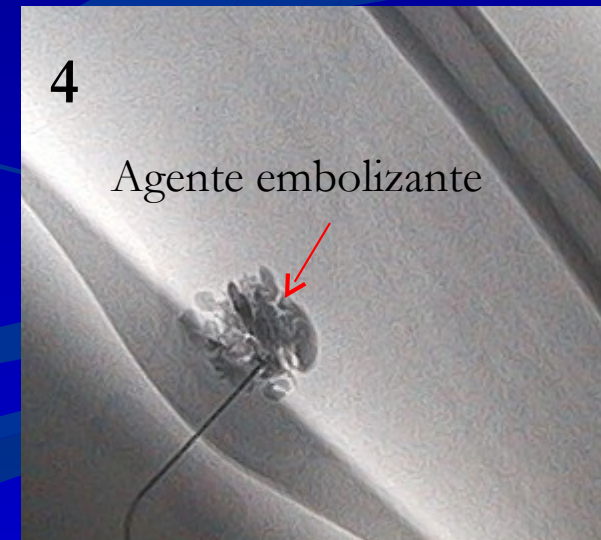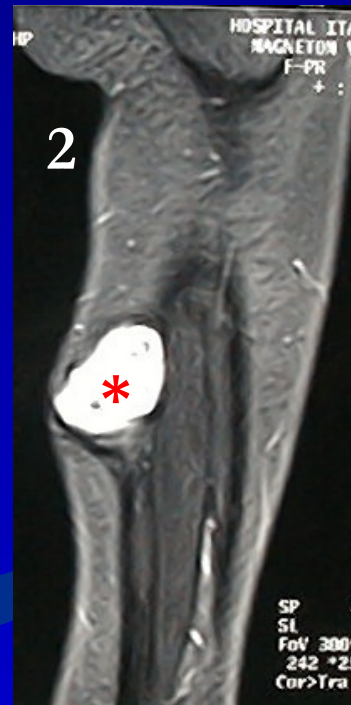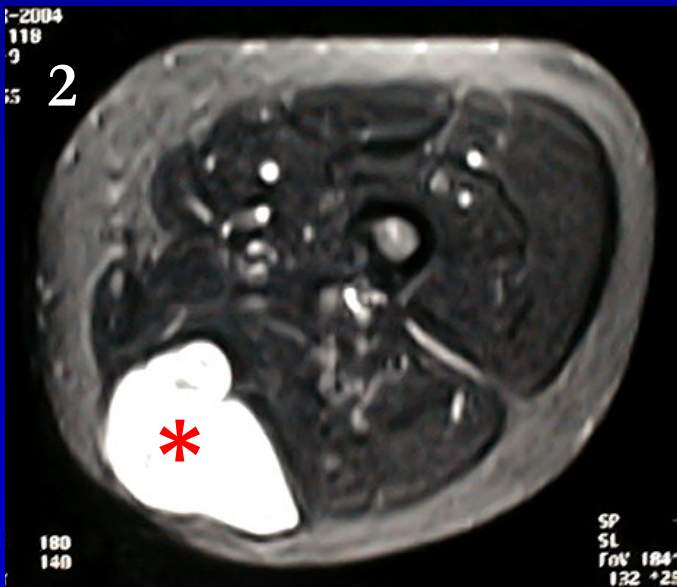
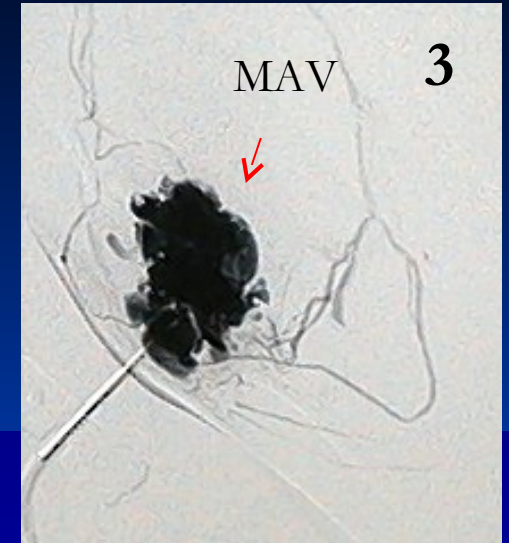


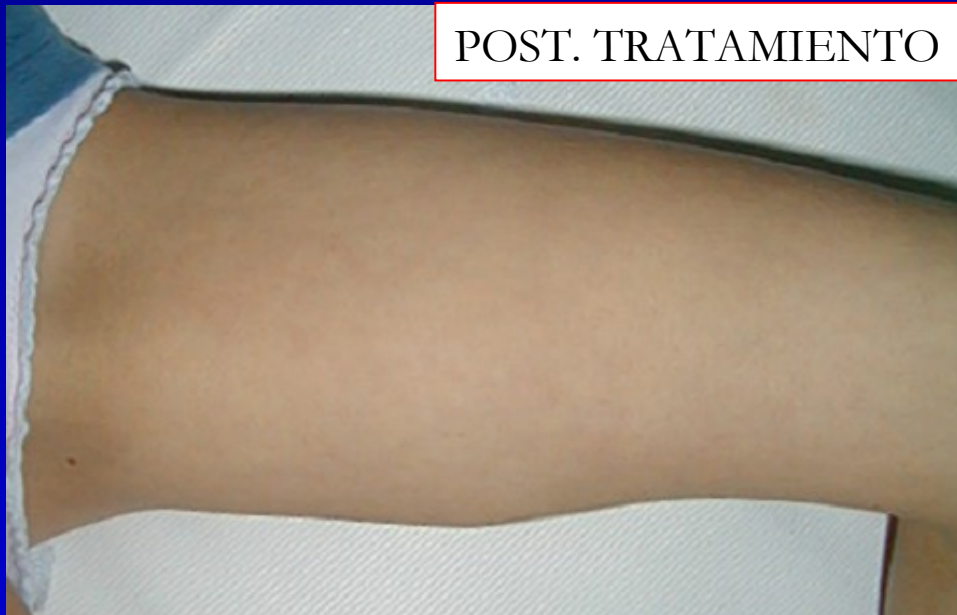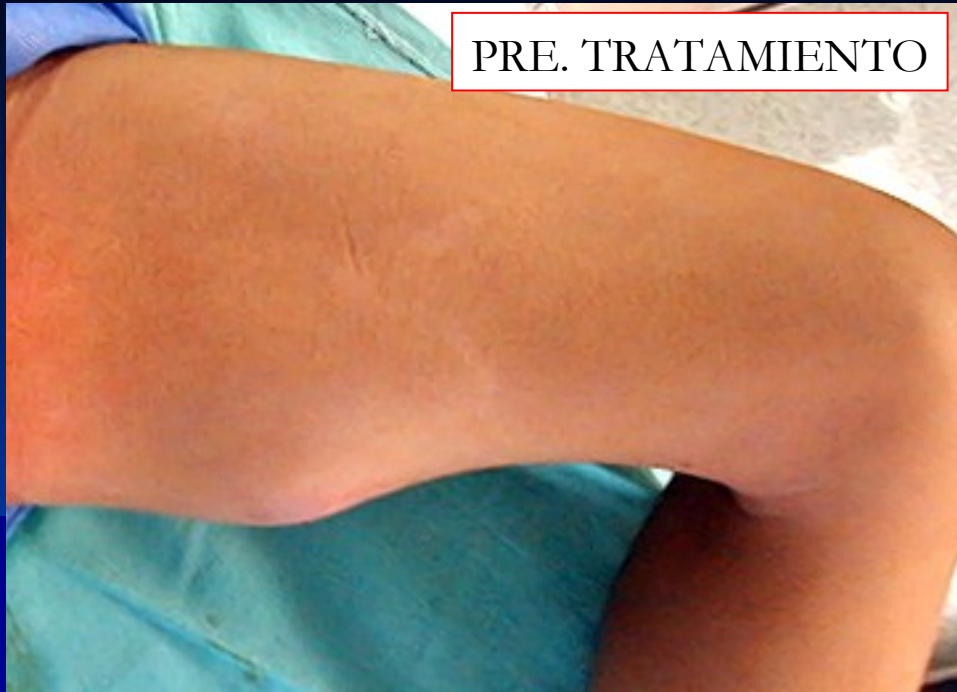# Presentación clínica

- Femenino de 4 años que es traída a consulta por bulto y mancha azulada de crecimiento armónico presente desde el nacimiento en la cara posterior del muslo izquierdo.
- Aumenta el volumen con las maniobras de esfuerzo y el ejercicio.
- La exploración física sugiere el diagnóstico de malformación venosa.
- No refiere otras alteraciones.



- 1: P | re tratamiento se ve Tumoración en muslo (flecha)
- 2: Resonancia muestra La tumoración (\*)
- 3: Angiografía muestra La malformación
- 4: Agente embolizante Dentro de la malformación
- 5: Agente embolizante.





Se aprecia que post tratamiento tanto la lesion de la pierna como la imagen de la Resonancia muestran notable reduccion del tamaño de la lesion.

