

30/10/07

Niño de 5 años que ingresa a unidad de cuidados intensivos de pediatría con diagnóstico de Pseudoaneurisma de carótida derecha.

IMAGEN 1

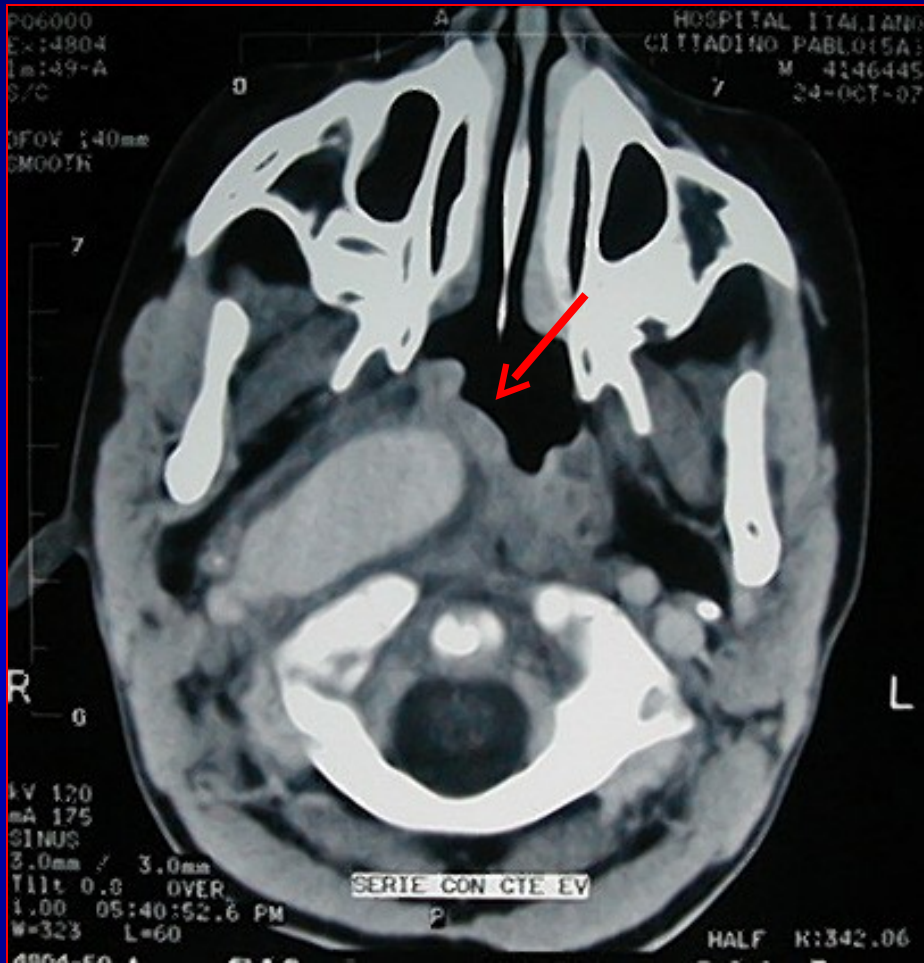

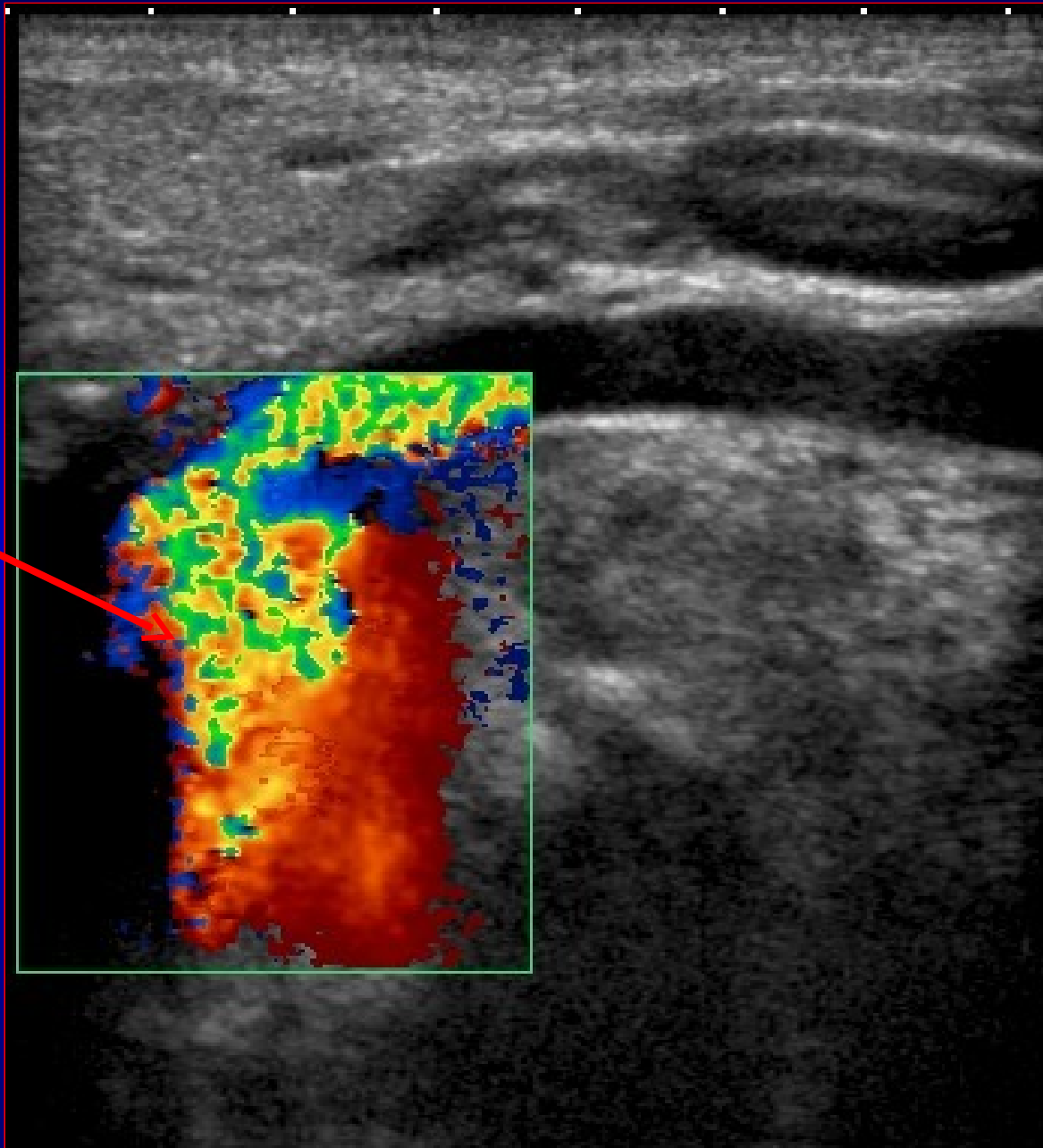
IMAGEN 2

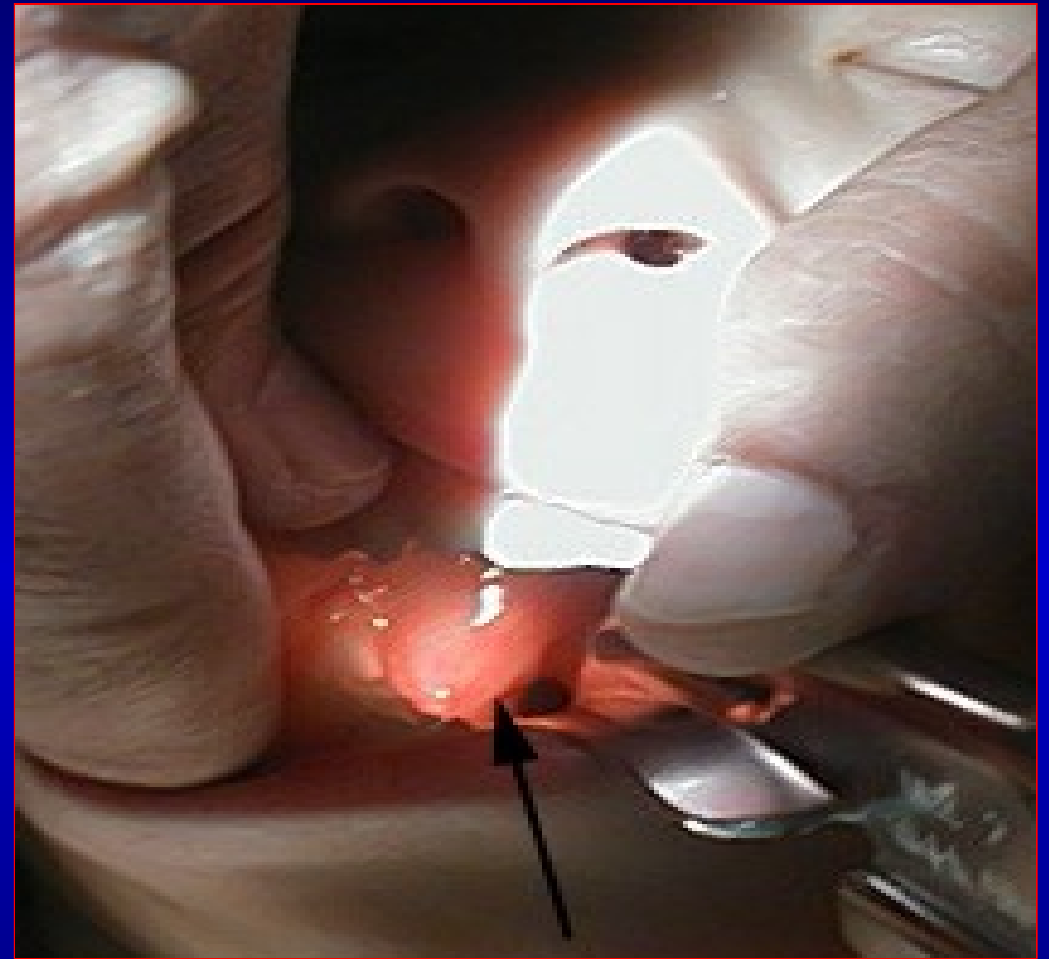

Imagen de tomografía computada muestra colección retroamigdalina que se tiñe con Características de lesión vascular (pseudoaneurisma). Flecha.. En la imagen 2 se ve Abombamiento del pilar amigdalino derecho (flecha negra)

EXAMEN DOPPLER. DE
REGION LATERAL DEL
CUELLO

Se ve el patrón Vascular.
(Pseudoaneurisma)



ANGIOGRAFIA DE CAROTIDA DERECHA
PRE TRATAMIENTO CON TROMBIMA

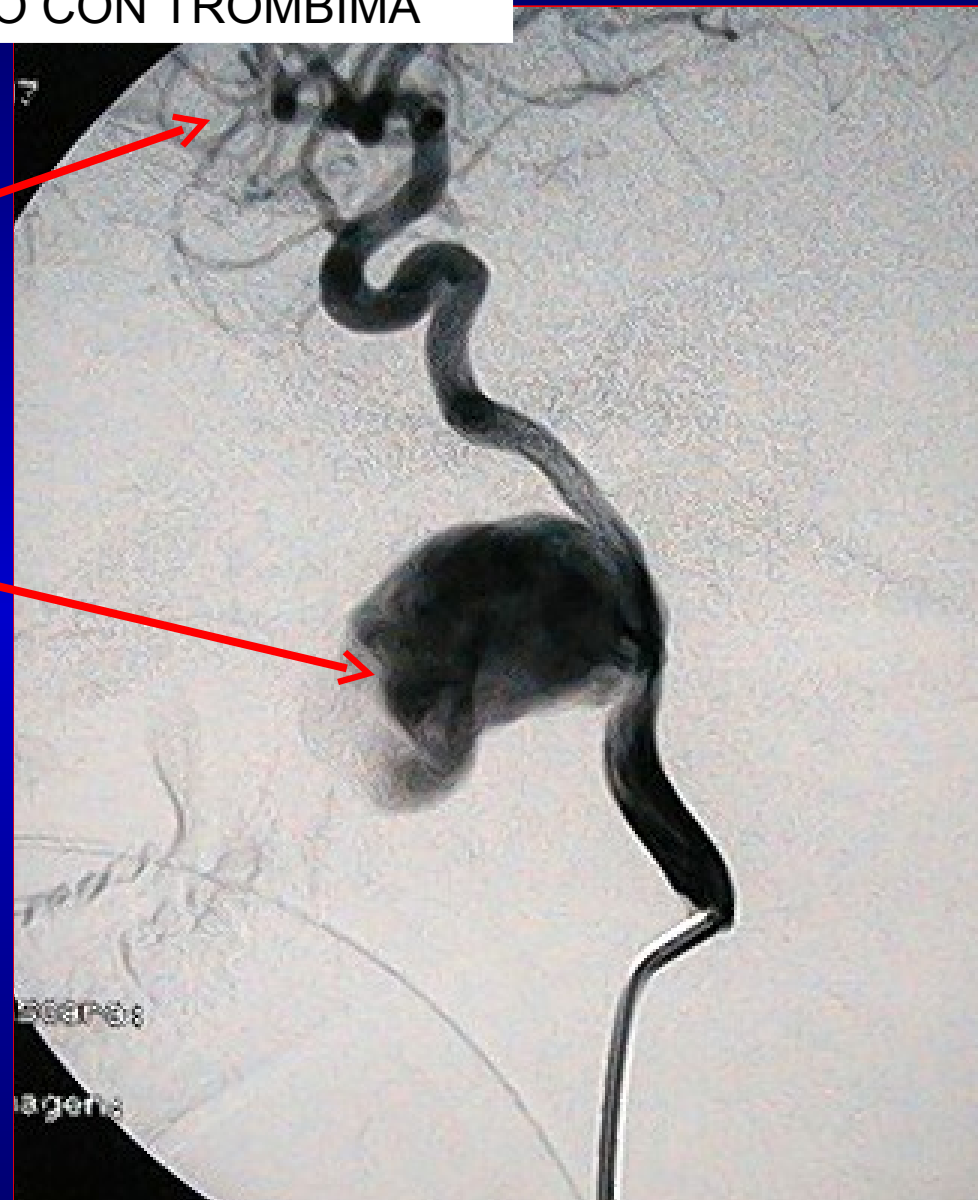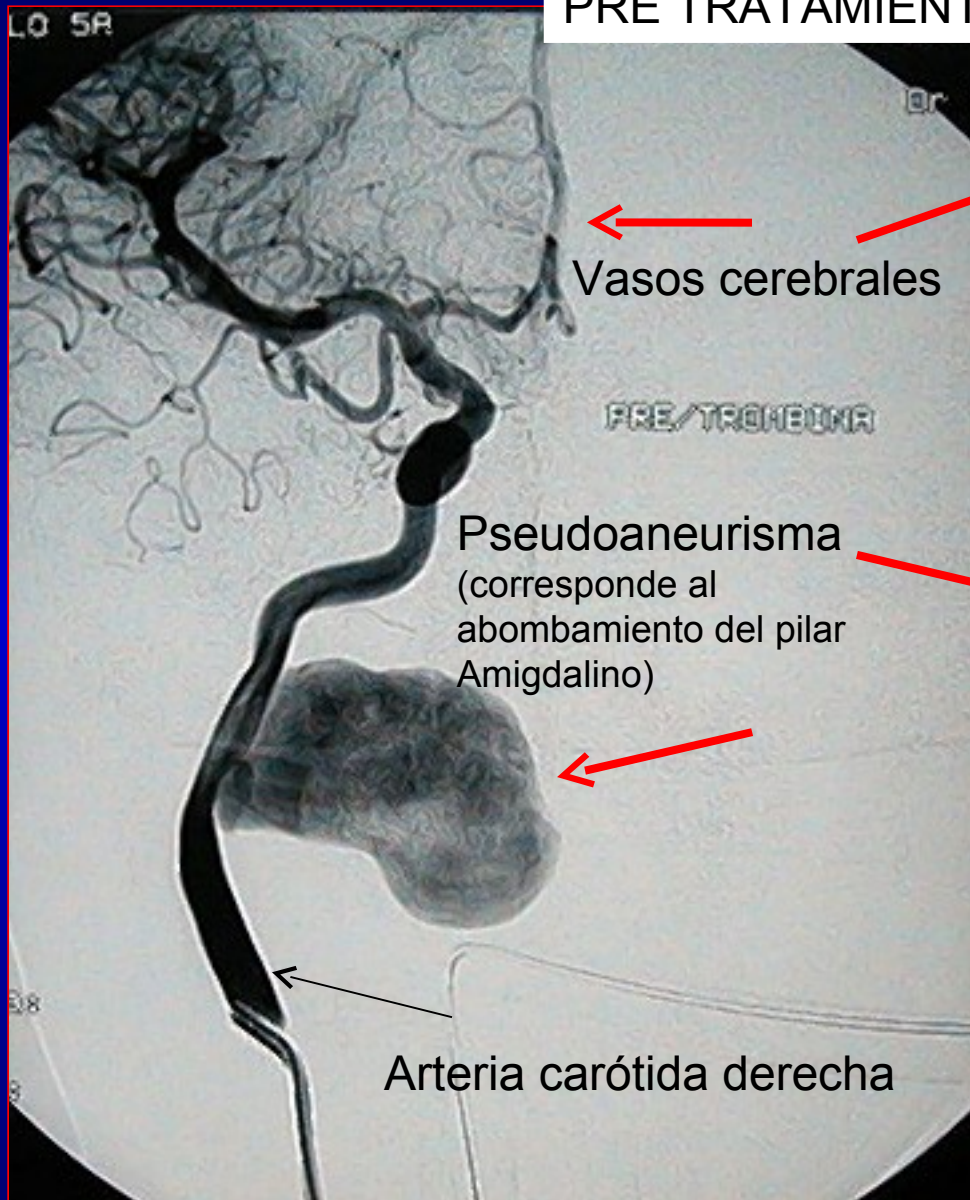
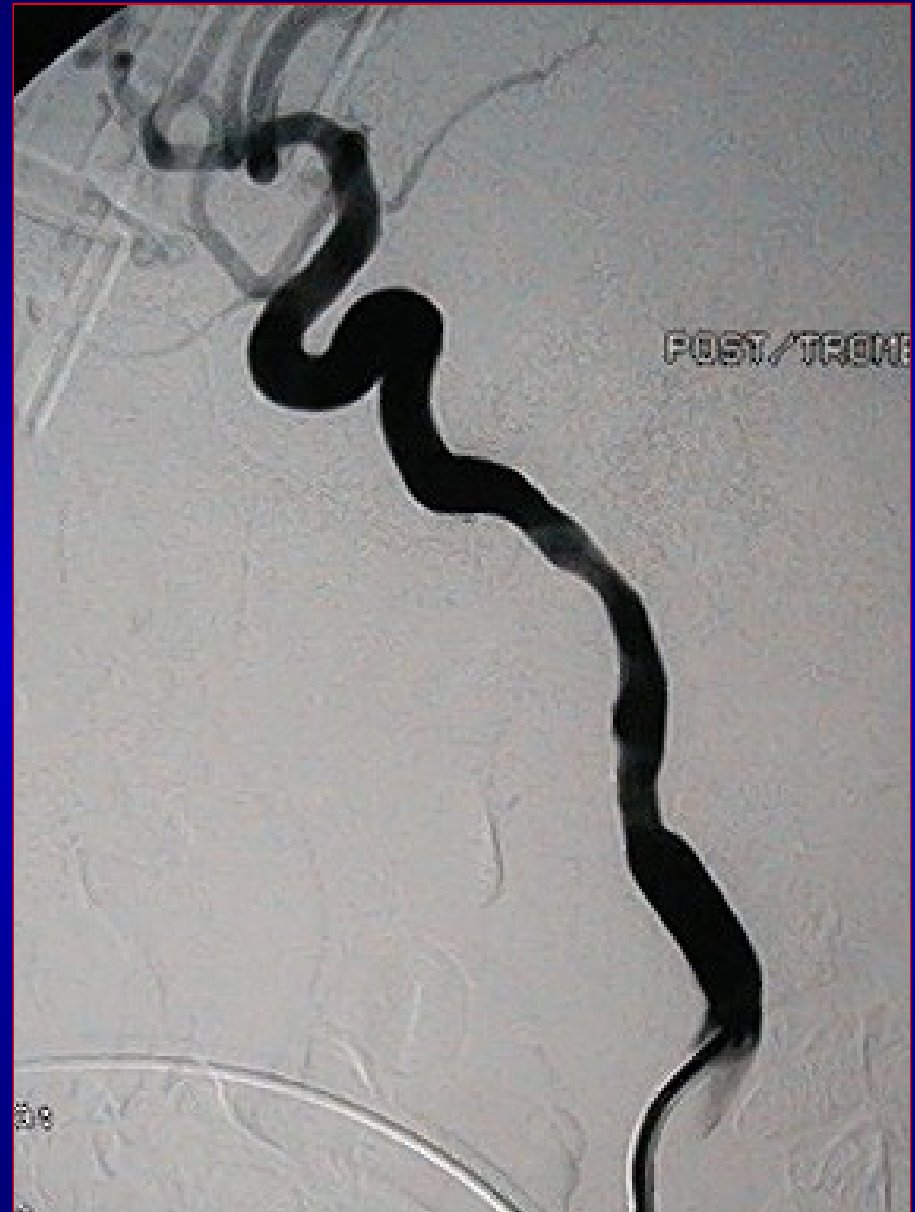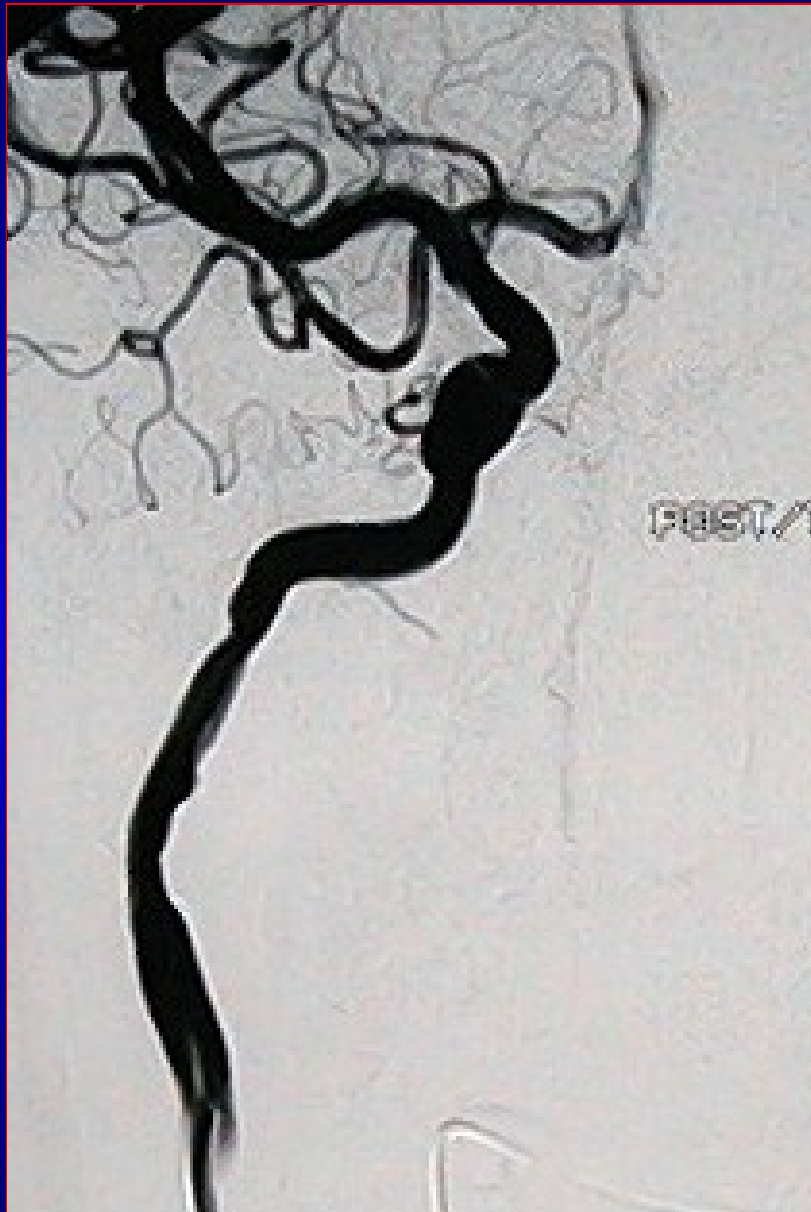
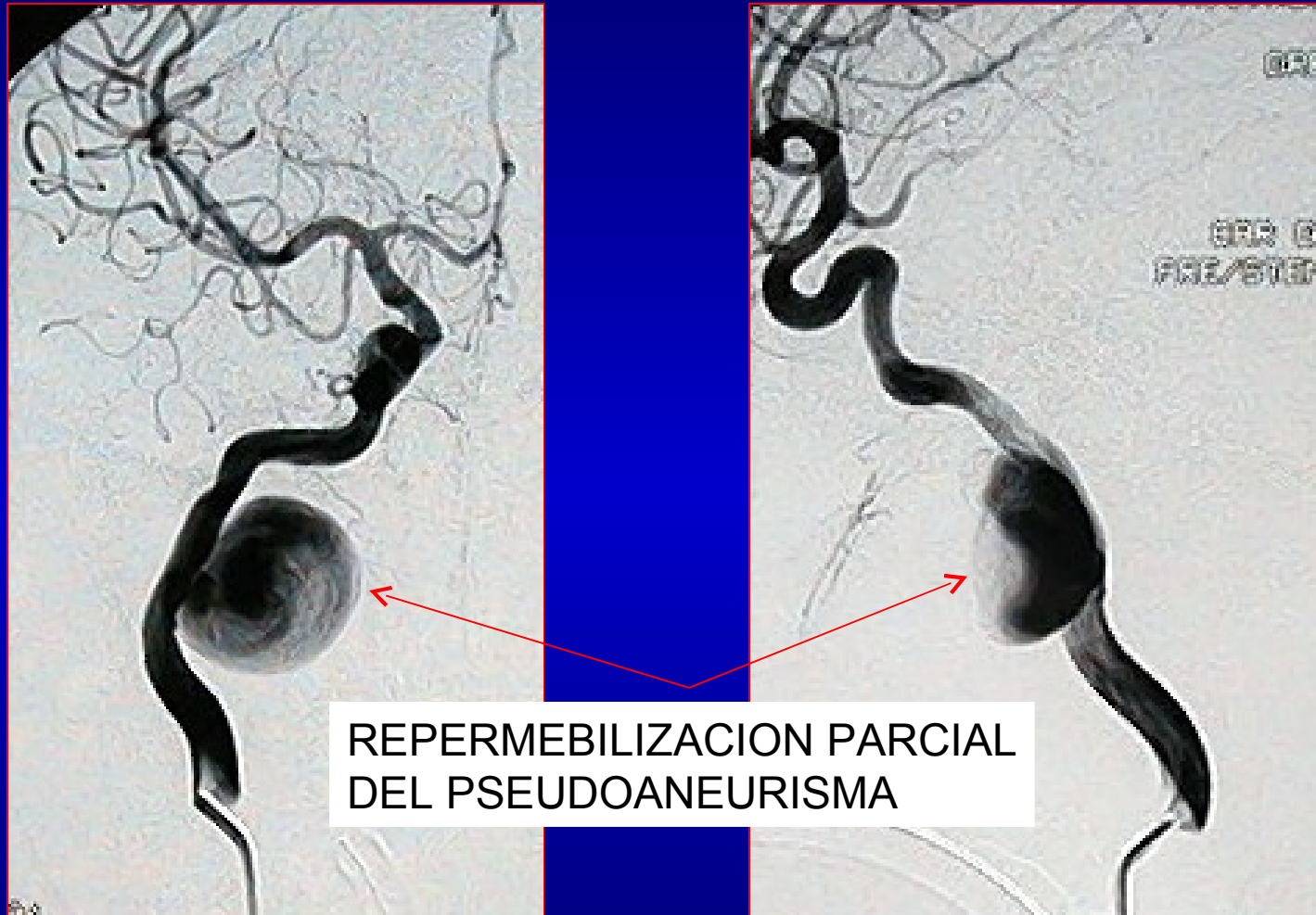


IMAGEN FRONTAL

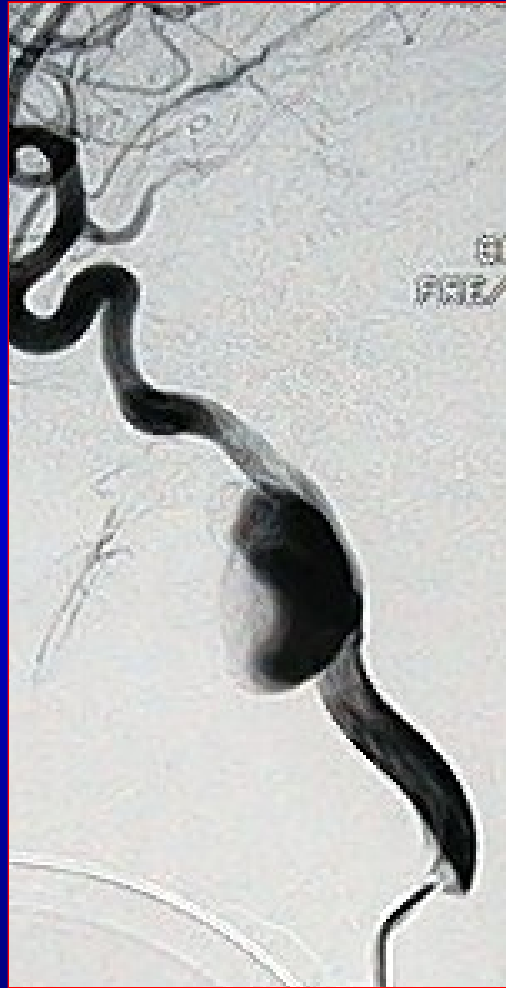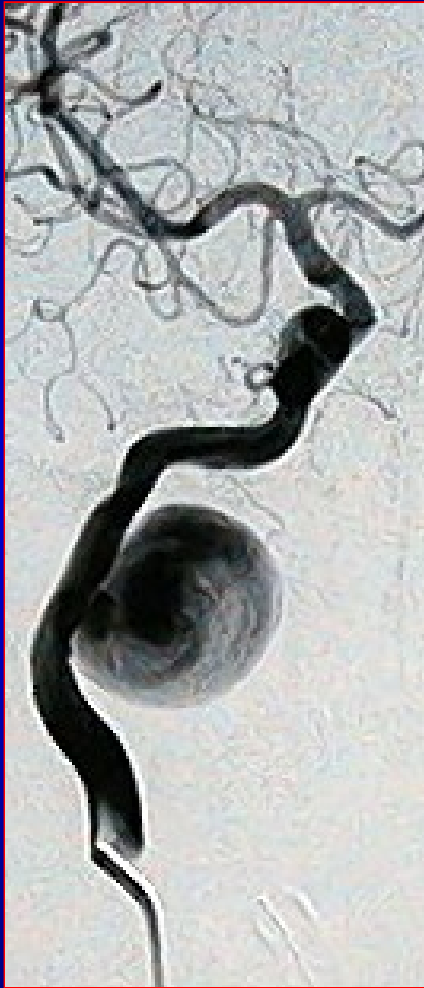IMAGEN LATERAL




Control final post trombina no muestra el pseudoaneurisma



Angio control 72 hs post inyección de trombina muestra repermeabilización del pseudoaneurisma



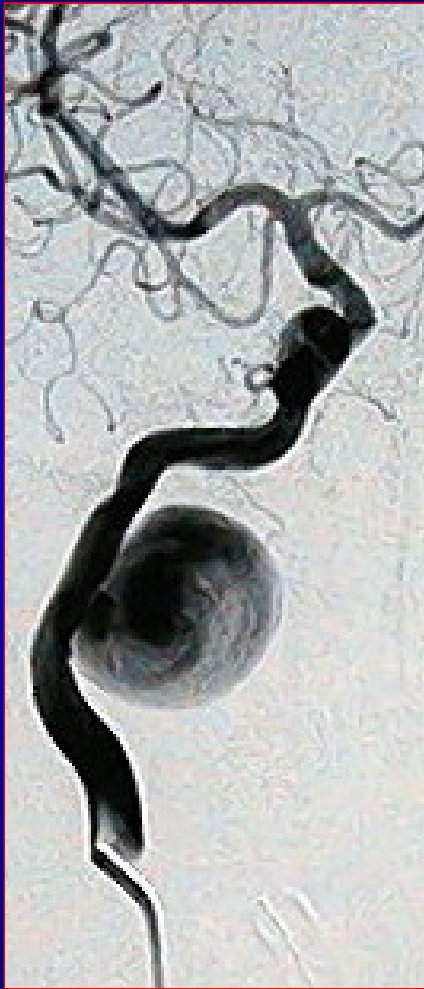ANTE LA REPERMEABILIZACION DE LA LESION SE DECIDIO EN CONJUNTO CON MEDICOS DE PEDIATRIA, TERAPIA INTENSIVA Y NUESTRO GRUPO DE TERAPEUTAS ENDOVASCULARES DE COLOCAR UN STENT CUBIERTO (IMPERMEABLE) PARA CUBRIR LA LESION



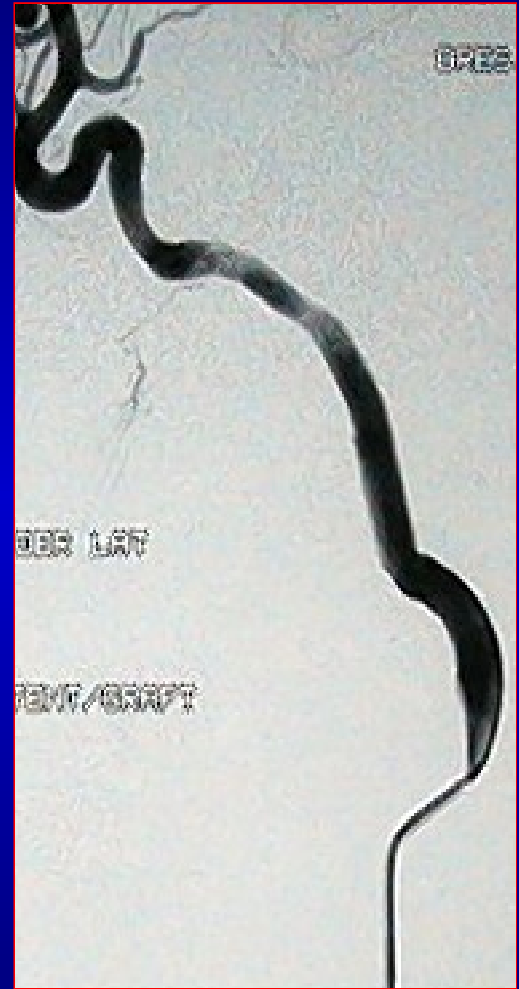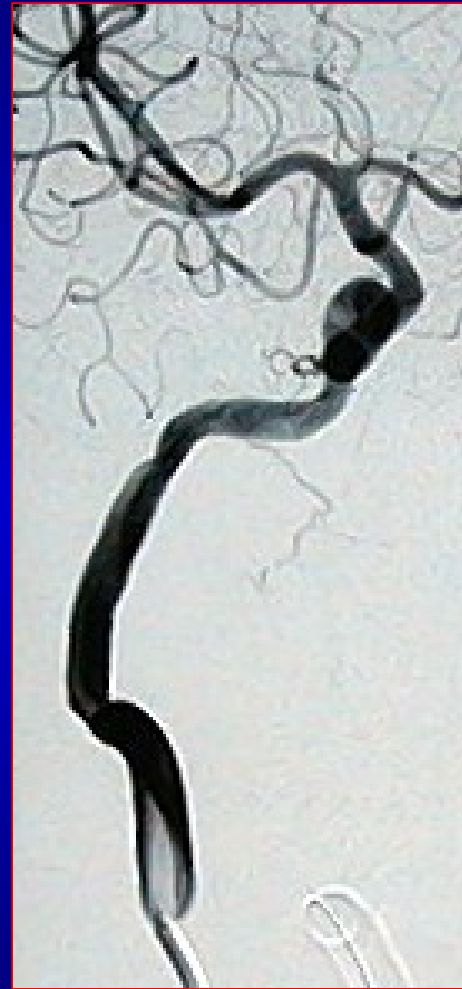
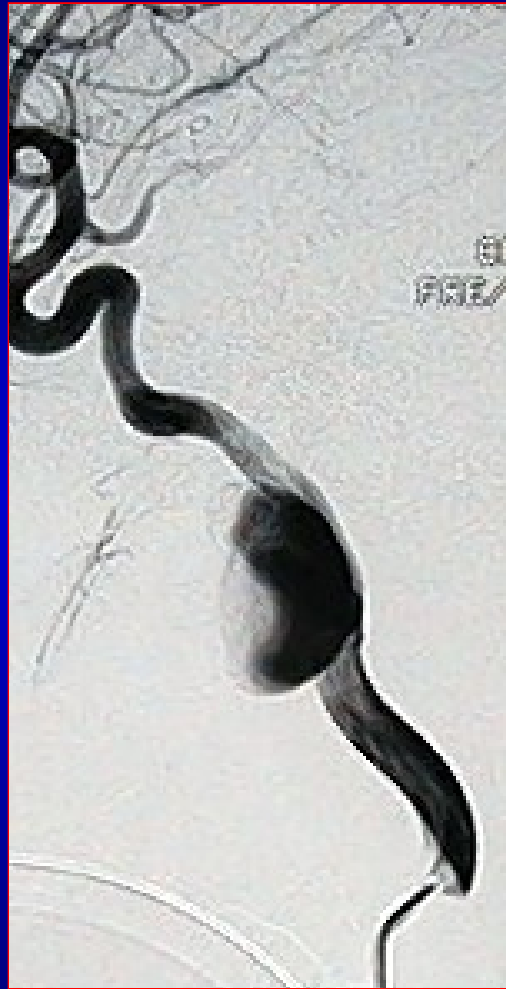STENTS CUBIERTOS



Angio control 72 hs

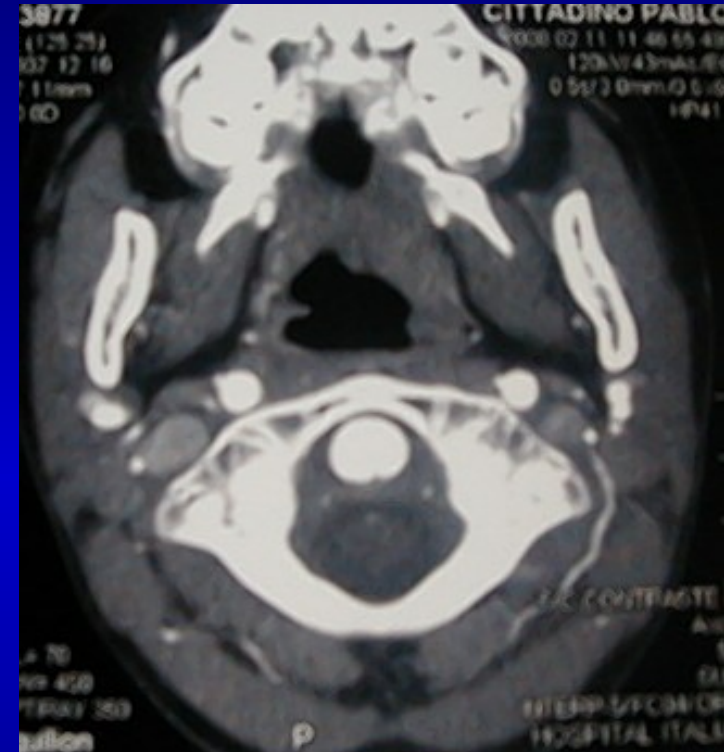
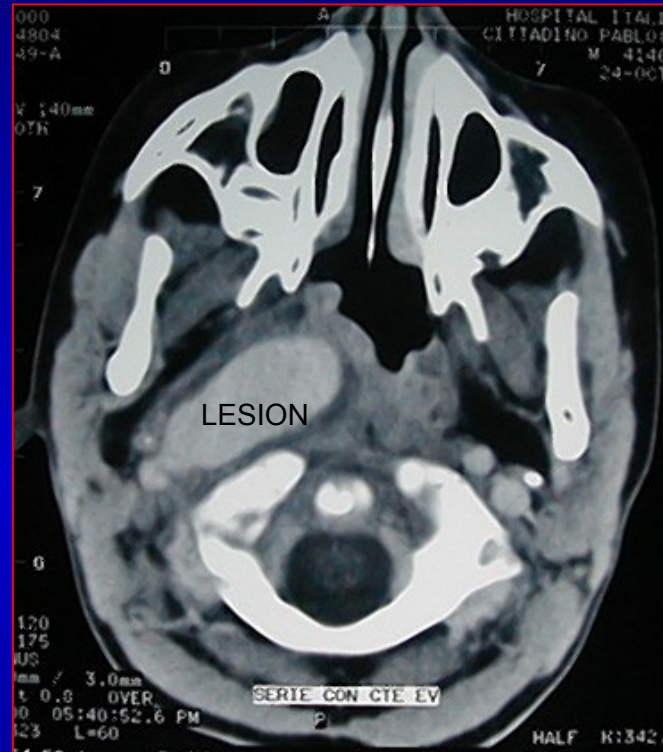
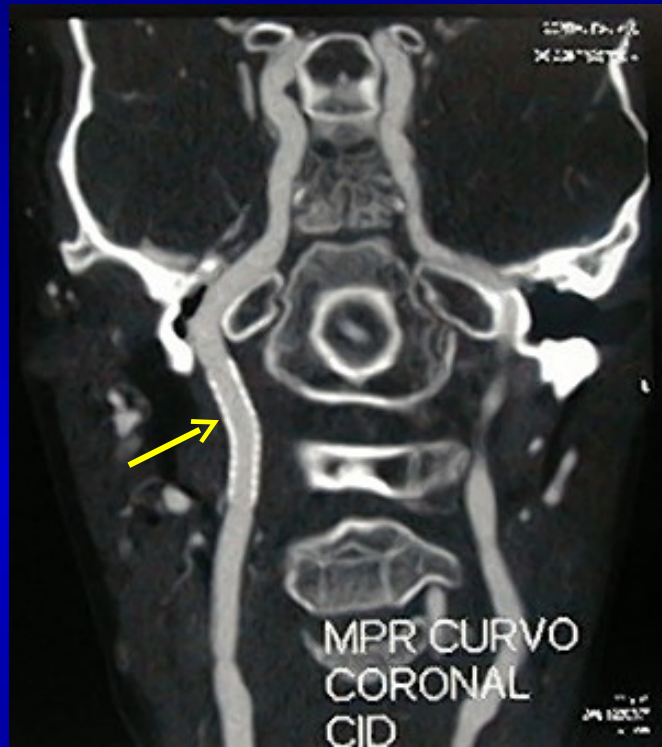


Angio control 72 hs



Angio control post stent graft

TC 64 CONTROL



PRE TATAMIENTO CON
STENT CUBIERTO

POST TATAMIENTO CON
STENT CUBIERTO

TC de 64 pistas muestra permeabilidad del Stent (FLECHA) y desaparición del Pseudoaneurisma . Paciente clínicamente normal.