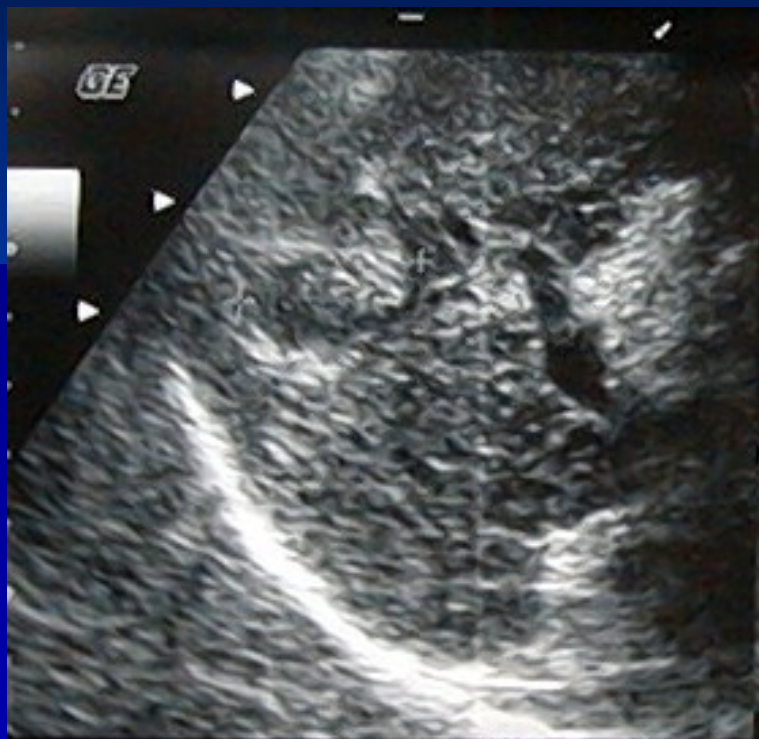

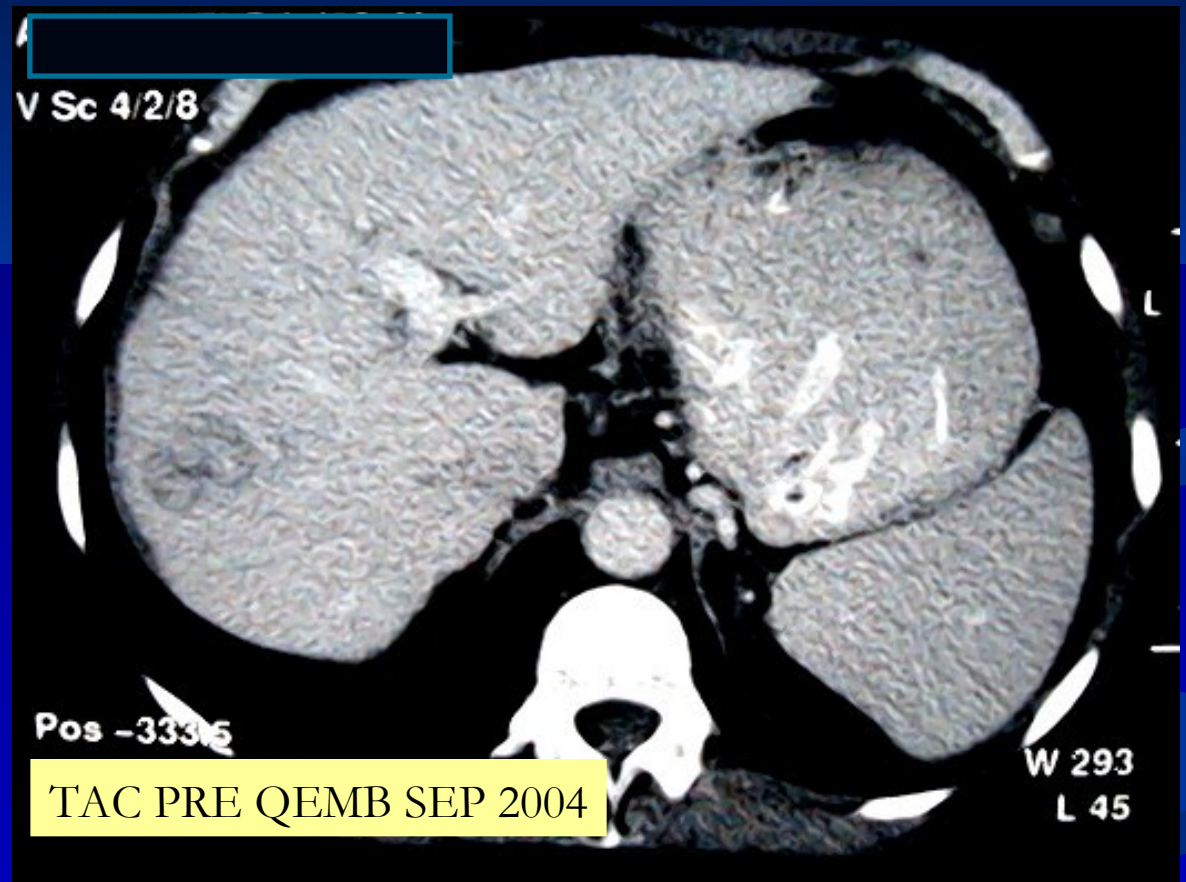
- F 58 años cirrosis posterior a una hepatitis por virus C que desarrolla nódulo hepático de 29 mm con
- Diagnostico de hepatocarcinoma (tumor primario del hígado).

Quimioembolización hepática



22 9 04

DIST=2.66cm



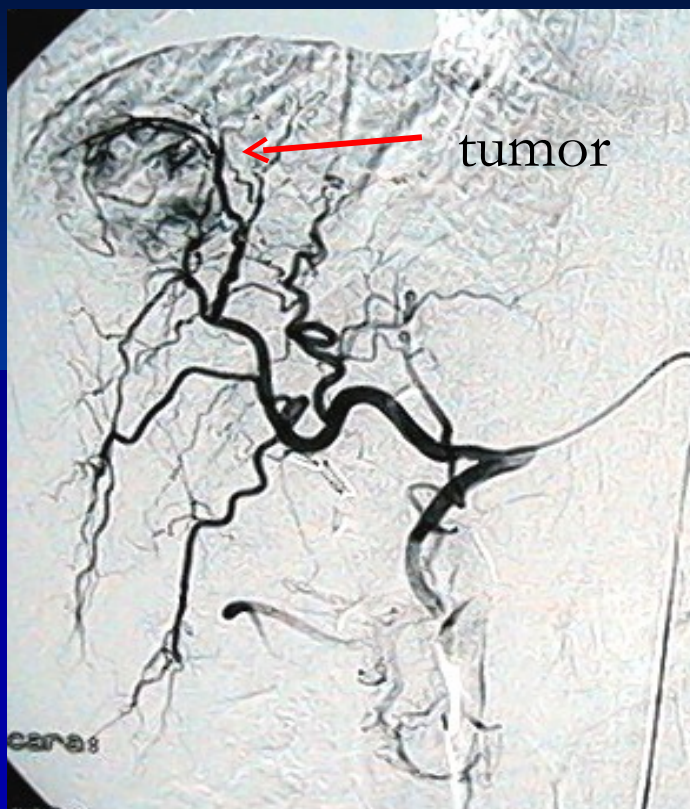
V Sc 4/2/8

Pos -333.6

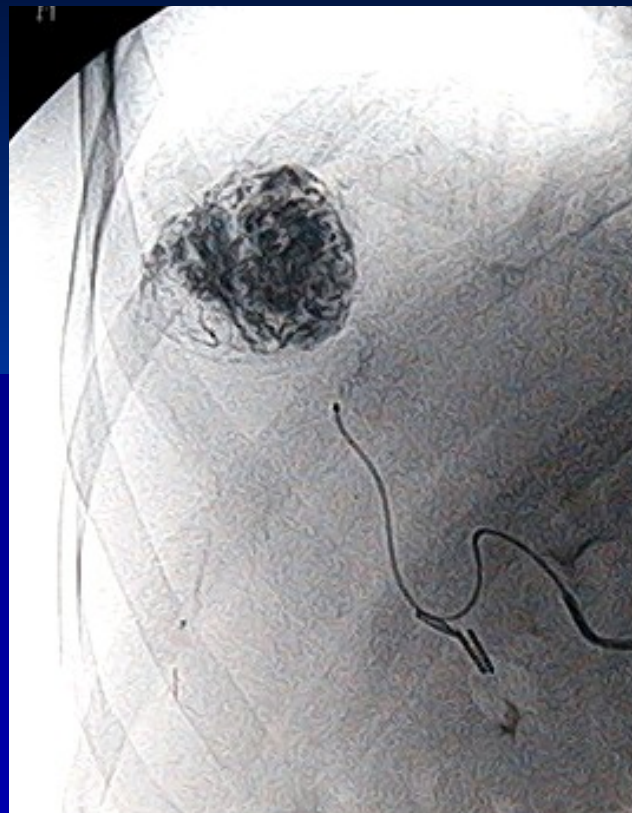TAC PRE QEMB SEP 2004

W 293

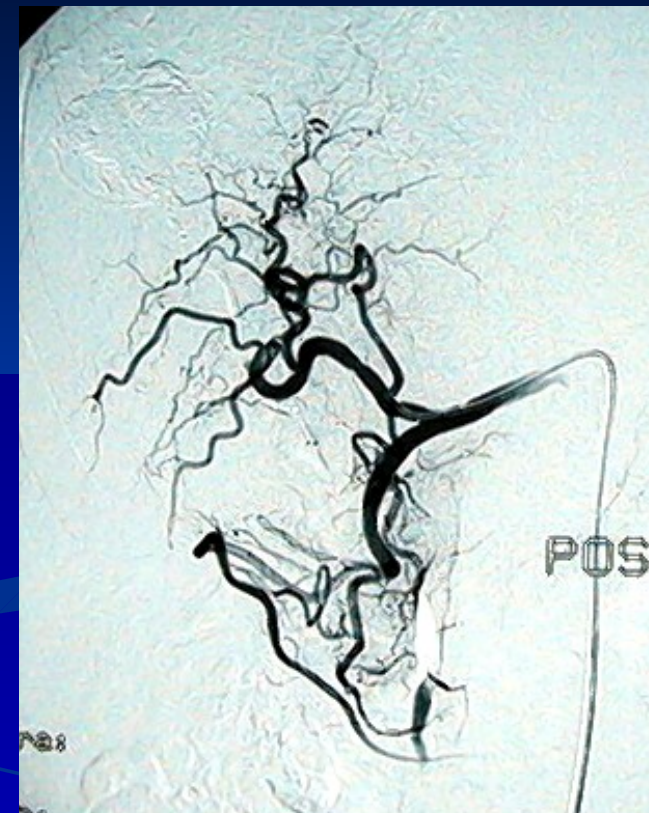
L 45



Cateterismo de la
Arteria Hepática.
Nódulo tumoral

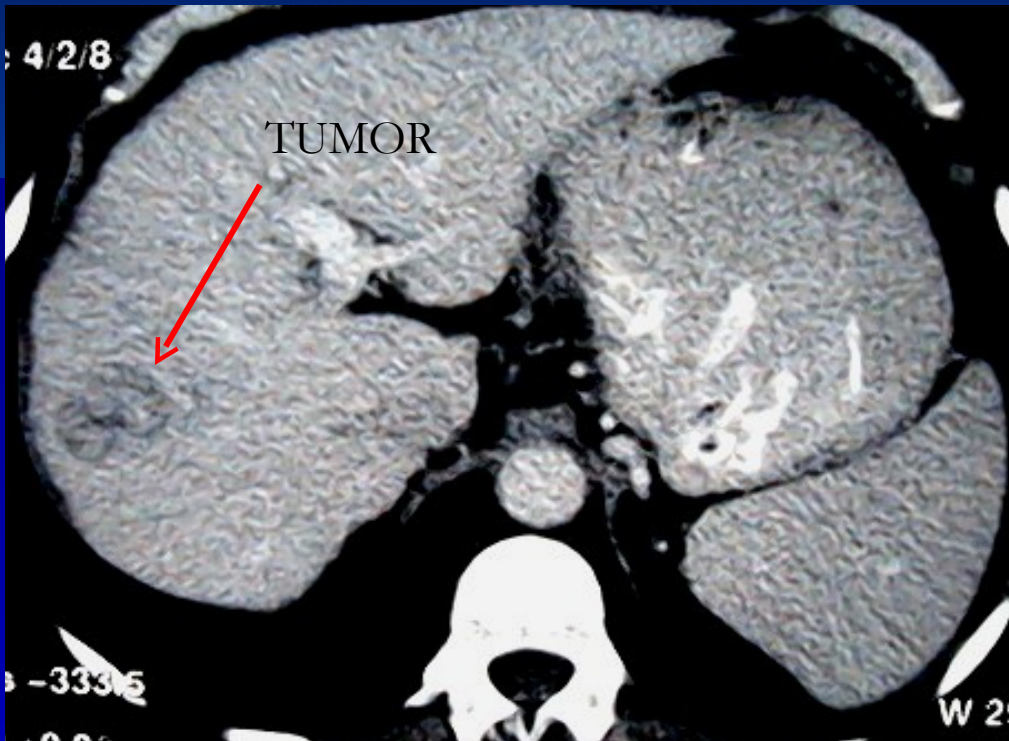


Impregnación de la
Droga oncológica
Solamente dentro
Del tumor

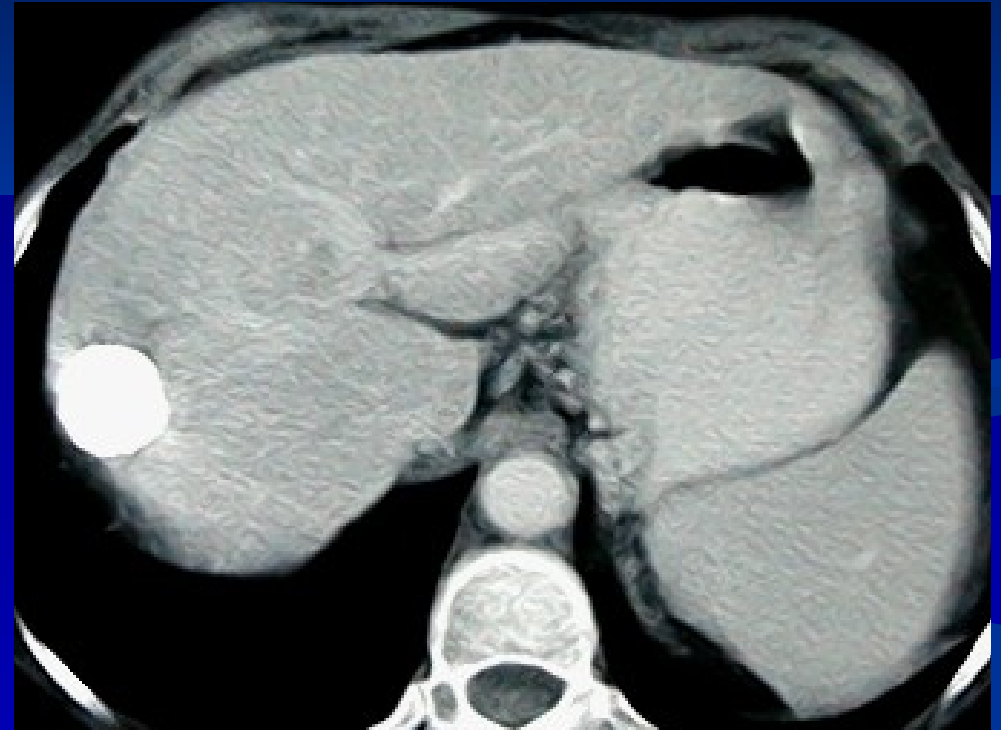

Control post
Quimioembolización
Donde ya no se ve
El tumor.

QEMB Segmentaria



TAC previa al tratamiento.



TAC posterior al tratamiento muestra
Acumulación de toda la droga
Dentro del tumor sin afectar el resto

Evolución

- El control de la eficacia del tratamiento se evalúa a través de las imágenes (tumor mas chico-igual o de mayor tamaño) y por el marcador tumoral que es un examen de sangre (AFP) . El valor normal es no mayor de 10 ng/ml.
- Previo al tratamiento la AFP basal era de 3200 y luego de 2 quimiomenbolizaciones descendió hasta la normalidad.
- Las imágenes muestran exclusión del nódulo.