

# Embolización de miomas uterinos

Ricardo D. García Mónaco y Roberto Testa

## INTRODUCCIÓN

Los miomas uterinos son tumores sumamente frecuentes, que afectan al 25-50% de las mujeres mayores de 30 años y son responsables del 60% de las histerectomías realizadas en los países occidentales<sup>1</sup>. Los miomas pueden ser asintomáticos, pero frecuentemente causan síntomas tales como meno-metrorragia, dolor pelviano, dispareunia, trastornos urinarios y lumbalgias. Asimismo, pueden estar asociados a infertilidad.

Los miomas sintomáticos requieren tratamiento, siendo las opciones clásicas los tratamientos hormonales o la cirugía. En este último caso, se realiza una histerectomía o una miomectomía y los abordajes pueden ser por laparotomía, laparoscopia o histeroscopia.

A estos tratamientos clásicos se ha agregado recientemente una interesante opción terapéutica que resuelve los síntomas en el 90% de los casos: la *embolización transarterial selectiva*.

La embolización de los miomas fue inicialmente desarrollada en Francia y la primera publicación internacional sobre el tema fue realizada por Ravina y col. en Lancet en 1995<sup>2</sup>. Ese mismo año, efectuamos en el Hospital Italiano de Buenos Aires la primera embolización de miomas en nuestro país, en una paciente con anemia y frecuentes episodios de metrorragia profusa. En este caso, la cirugía ginecológica estaba contraindicada por una colitis ulcerosa concomitante que había sido tratada con resección intestinal y una compleja reconstrucción quirúrgica<sup>3</sup>.

En 1997, Goodwin y col. publicaron los resultados preliminares de los primeros pacientes tratados en EE.UU.<sup>4</sup> Los buenos resultados de este novedoso tratamiento condujeron a la expansión de la embolización de miomas en todo el mundo, habiéndose efectuado hasta la fecha aproximadamente 60.000 intervenciones<sup>5</sup>. El número de pacientes tratados, fundamentalmente en Europa y EE.UU., demuestra claramente que no se trata de un tratamiento "experimental" sino de una opción terapéutica validada, para pacientes debidamente seleccionados.

En aquellos casos en los cuales se pueda contemplar la conservación del útero, la embolización presenta las siguientes ventajas: evitar la anestesia general, la cicatriz quirúrgica, transfusiones, complicaciones asociadas a la técnica quirúrgica y el trauma psicológico de una

cirugía mayor, permitiendo al mismo tiempo una convalecencia más corta.

## ALTERNATIVAS TERAPÉUTICAS

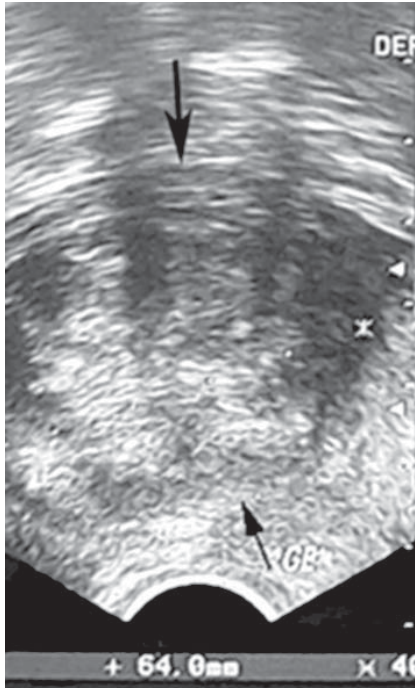
Cabe mencionar que la embolización no es el único tratamiento de los miomas que permite conservar el útero. Existen otros tratamientos alternativos a la histerectomía, como los tratamientos hormonales, la miomectomía a cielo abierto o laparoscópica y la resección endocavitaria con histeroscopia. Si bien una discusión detallada de cada una de estas técnicas excede los objetivos de esta comunicación puede resultar útil hacer algunas consideraciones al respecto.

El tratamiento hormonal con agonistas de las GnRH reduce el tamaño de los miomas y suele utilizarse como procedimiento pre-quirúrgico para disminuir el sangrado intraoperatorio. Como tratamiento definitivo no es recomendable, ya que produce amenorrea y osteoporosis si se lo utiliza por un tiempo prolongado. Por otro lado, el crecimiento del mioma y la reaparición de los síntomas es la regla cuando se discontinúa su aplicación.

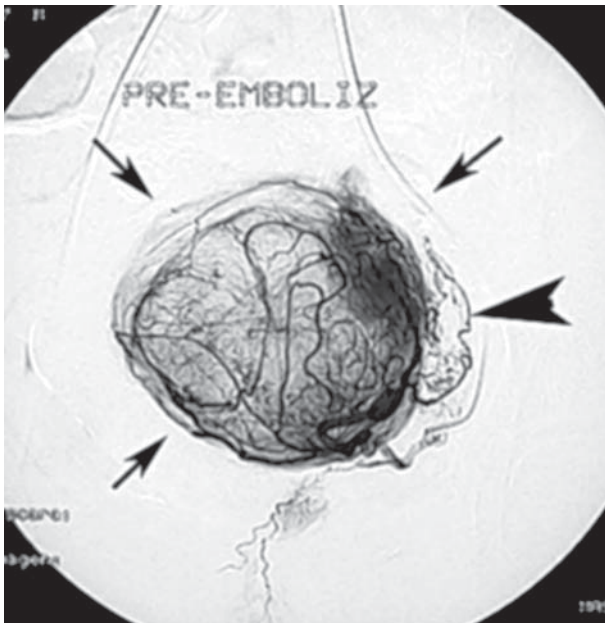
La miomectomía permite extirpar los miomas con conservación uterina. Realizada a cielo abierto, por abordaje abdominal, ofrece algunas desventajas tales como la necesidad de anestesia general, la aparición de cicatriz secuelar, el requerimiento de transfusiones sanguíneas en 3-20% de los casos, una convalecencia de aproximadamente seis semanas y la ocurrencia de recidiva en un tercio de las pacientes operadas<sup>7,8</sup>. El abordaje laparoscópico minimiza las cicatrices secuelares, permite una convalecencia más corta y es una muy buena indicación para miomas pediculados o pequeños, siempre y cuando su cantidad no sea elevada<sup>9,10</sup>. Sin embargo, también requiere anestesia general, produce adherencias postoperatorias en 40-65% de los casos –que pueden interferir con la fertilidad–, requiere transfusiones en el 18% de los casos, es dificultosa en miomas gigantes o profundos y presenta recidiva en un número importante de pacientes<sup>9,10</sup>.

La resección endocavitaria con histeroscopia es muy buena indicación para miomas submucosos, particularmente los pediculados, siendo un procedimiento ambulatorio con una recuperación muy rápida. Sus indicaciones son exclusivas para la localización mencionada y pueden presentar algu-

**Figura 1A.** Paciente de 50 años P0 G0 con antecedente de mioma uterino sintomático. Se presenta a la consulta por presentar dolor abdominal y menometrorragias abundantes de 1 año de evolución con deseos de resolver su sintomatología y conservar el útero. No refiere otras comorbilidades. Por tal razón se opta por realizar embolización del mioma, gesto que se realiza en abril del 2004. US informa mioma dominante intramural posterior, hipoeicoico, de 6,4 x 4,7 x 4 cm. Durante la evolución la paciente refiere normalización de los sangrados a los meses de la embolización.



**Figura 1B.** Se observa la inyección selectiva de contraste en la arteria uterina izquierda y la gran vascularización del mioma (flechas).



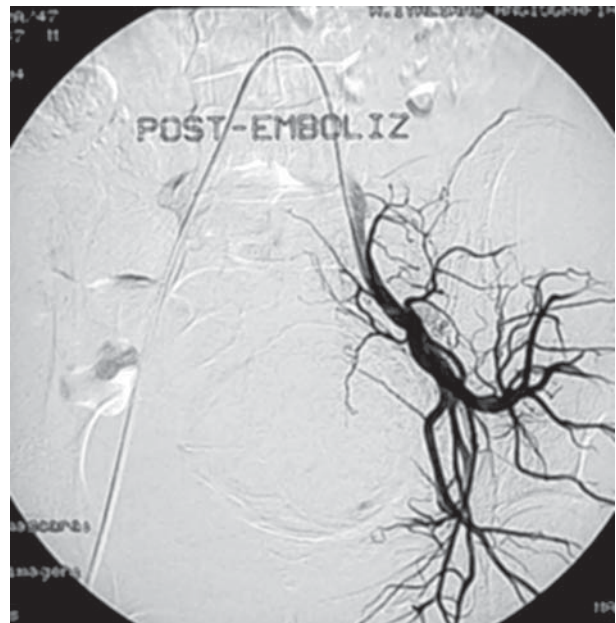nos inconvenientes, tales como un 13% de sinequias posteriores al procedimiento, o la aparición de síntomas hemorrágicos en el mediano plazo, por desarrollo de adenomiosis secundaria, en un porcentaje elevado de pacientes<sup>11</sup>.

### LA EMBOLIZACIÓN DE MIOMAS

La embolización surge como una alternativa a las terapéuticas clásicas mencionadas, para pacientes con miomas sintomáticos. Es un tratamiento muy adecuado en mujeres premenopáusicas que deseen evitar la histerectomía, las transfusiones sanguíneas o tengan contraindicaciones para la anestesia general. Las mujeres con miomas múltiples o de difícil acceso quirúrgico, o aquellas que presentan recidiva post-quirúrgica también son candidatas adecuadas. En pacientes nulíparas, su indicación es controvertida porque su repercusión en la fertilidad todavía no ha sido bien estudiada, hecho que debe ser explicitado en el correspondiente consentimiento informado. Sin embargo, ya existen comunicaciones de pacientes fértiles luego del tratamiento, comparables con las de los métodos clásicos<sup>12,13</sup>.

El procedimiento consiste en ocluir selectivamente la vascularización miomatosa a través del cateterismo selectivo y bilateral de las arterias uterinas, luego de un abordaje femoral percutáneo. El procedimiento se realiza en una sala de angiografía digital, bajo estricto monitoreo fluoroscópico y no requiere anestesia general. Los resultados son muy alentadores, ya que en el 81-92% de las pacientes los síntomas hemorrágicos o compresivos mejoran o

**Figura 1C.** Inyección de contraste en la arteria hipogástrica izquierda después de la embolización donde se evidencia la ausencia de vascularización del mioma y conservación de la circulación del resto de los vasos de la hipogástrica izquierda.



desaparecen completamente<sup>14</sup>. La disminución de volumen de los miomas es variable y oscila entre 48-78% de su volumen inicial. El procedimiento requiere internación de 24 horas y el 80% de las pacientes reinicia sus actividades normales a los cuatro días de la intervención<sup>14,15</sup>.

Un trabajo reciente sobre 305 pacientes tratadas con embolización, indicó que el 86% de las pacientes estaba muy satisfechas con el procedimiento y su resultado<sup>15</sup>.

Este tratamiento endovascular sólo debe realizarse cuando exista certeza de que los síntomas son causados por los miomas. Es por ello que las pacientes deben ser clínicamente estudiadas por un equipo multidisciplinario, coordinado por el ginecólogo, quien evaluará pros y contras del procedimiento y, al mismo tiempo, deberá descartarse la existencia de otras patologías que pudieran ocasionar síntomas similares.

El examen imagenológico previo al procedimiento con ecografía transvaginal y/o resonancia magnética es muy importante no sólo para la localización de los miomas, sino también para evaluar sus características y determinar si la embolización es el tratamiento adecuado. Para los miomas pediculados, por ejemplo, es mejor el tratamiento quirúrgico y raramente está indicada la embolización. Lo mismo sucede con los miomas submucosos, que pueden ser tratados fácilmente por histeroscopia, siendo excepcional en estos casos la indicación de embolización.

De manera contraria, los miomas intramurales múltiples o aquellos muy vascularizados constituyen excelentes indicaciones para la terapéutica endovascular. La resonancia magnética nuclear ha adquirido gran importancia para evaluar estas características y establecer el diagnóstico diferencial con la adenomiosis, entidad que ocasiona metrorragias y que ofrece menor respuesta a la embolización<sup>16,17</sup>.

#### CUIDADOS COMPLEMENTARIOS

El tratamiento de los miomas no debe limitarse al procedimiento técnico en la sala de angiografía, sino que requiere también de un importante conocimiento clínico del radiólogo intervencionista para seleccionar adecuadamente a la paciente y continuar con los cuidados post-operatorios necesarios para garantizar un buen resultado. Efectivamente, deben reconocerse los riesgos y las potenciales complicaciones de la embolización uterina<sup>14,18</sup> y realizar un muy buen monitoreo analgésico intravenoso continuo, que puede requerir derivados de la morfina, para evitar un post-operatorio doloroso.

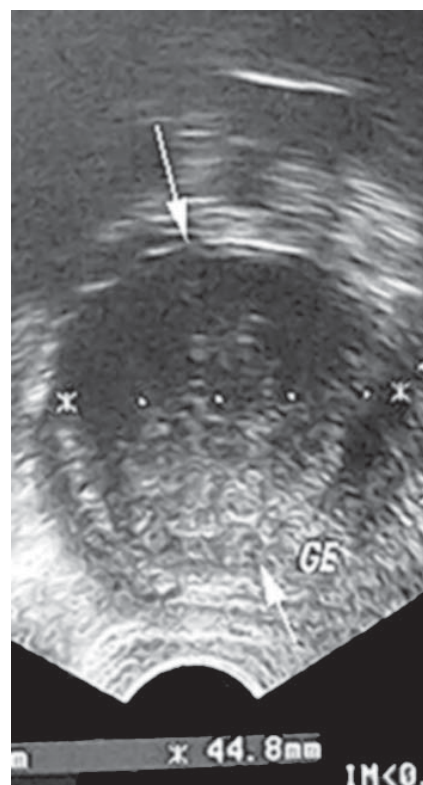
Entre los efectos adversos del tratamiento endovascular se menciona el síndrome post-embolización, que produce fiebre y dolor en algunas pacientes, respondiendo generalmente bien a la medicación sintomática. La embolización no está exenta de complicaciones, habiéndose comunicado en la literatura infecciones, amenorrea en pacientes perimenopáusicas y expulsión de detritus endocavitarios, que

suelen ser resueltas con tratamiento clínico o ginecológico<sup>19</sup>. Las complicaciones serias que deriven a histerectomía son infrecuentes, menores al 1% en grupos médicos experimentados<sup>19,20</sup>. Por lo expuesto, se desprende que la embolización de miomas sólo debe ser realizada por un equipo médico multidisciplinario, experimentado en terapia endovascular, con particular entrenamiento y manejo de la patología ginecológica. En este contexto, el *American College of Obstetrics and Gynecology*, especifica claramente que la embolización de miomas sintomáticos es un muy buen tratamiento para pacientes adecuadamente seleccionadas, si es realizado por radiólogos intervencionistas expertos y en estrecha colaboración con el ginecólogo<sup>21</sup>. Esta recomendación está enfatizada en la literatura, ya que los resultados son claramente mejores cuando el equipo actuante cumple con los estándares necesarios<sup>22</sup>.

#### VENTAJAS DE LA EMBOLIZACIÓN

Correctamente indicada y realizada, la embolización de miomas ofrece varias ventajas con respecto a la histerectomía y la miomectomía. A diferencia de los tratamientos quirúrgicos, la embolización no requiere anestesia general ni transfusiones, no produce cicatrices y tiene una convalecencia mucho menor. Todos los miomas pueden ser

**Figura 1D.** US de control de mayo de 2006, donde se observa una reducción del mioma del 30% del diámetro original.



tratados en una misma sesión, a diferencia de la miomectomía y la posibilidad de recidiva es menor, en comparación con el tratamiento quirúrgico conservador<sup>23</sup>. Estudios recientes han mostrado que la embolización produce iguales resultados en términos de efectividad sintomática, pero con menor tiempo de hospitalización y menores complicaciones serias que la histerectomía<sup>24</sup>.

Una de las limitantes de la embolización uterina en nuestro país es que muy pocos grupos tienen experiencia en estos tratamientos y que existe todavía una importante desinformación, entre muchos médicos

ginecólogos, sobre los alcances y beneficios de esta terapéutica. En este sentido, la difusión médica en las sociedades científicas y la literatura médica contribuirá seguramente a insertar a la embolización como una alternativa válida en el tratamiento de los miomas, cuando se indique correctamente<sup>20,21</sup>.

Así, la embolización uterina es una excelente alternativa a los tratamientos clásicos quirúrgicos y una opción terapéutica para las pacientes sintomáticas portadoras de miomas uterinos, siendo de primera elección en algunas situaciones clínicas precisas.

## REFERENCIAS

- 1- Broder MS, Kanouse DE, Mittman BS, Bernstein SJ. The appropriateness of recommendations for hysterectomy. *Obstet Gynecol* 2000;95(2):199-205.
- 2- Ravina JH, Herbreteau D, Ciraru-Vigneron N, Bouret JM, Houdart E, Aymard A, et al. Arterial embolisation to treat uterine myomata. *Lancet* 1995;346(8976):671-2.
- 3- García Mónaco R. Miomas uterinos. La embolización como alternativa a los tratamientos clásicos. *Rev. Argent. Radiol* 2001;65(1):43-6.
- 4- Goodwin SC, Vedantham S, McLucas B, Forno AE, Perrella R. Preliminary experience with uterine artery embolization for uterine fibroids. *J Vasc Interv Radiol* 1997;8(4):517-26. Errata en: *J Vasc Interv Radiol* 1999;10(7):991.
- 5- Worthington-Kirsch R. Simposio sobre avances en terapéutica endovascular ginecológica. Buenos Aires: Hospital Italiano de Bs. As., mayo 2004.
- 6- Greenberg MD, Kazamel TI. Medical and socioeconomic impact of uterine fibroids. *Obstet Gynecol Clin North Am* 1995;22(4):625-36.
- 7- LaMorte AI, Lalwani S, Diamond MP. Morbidity associated with abdominal myomectomy. *Obstet Gynecol* 1993;82(6):897-900.
- 8- Hutchins FL Jr. Abdominal myomectomy as a treatment for symptomatic uterine fibroids. *Obstet Gynecol Clin North Am* 1995;22(4):781-9.
- 9- Donnez J, Mathieu PE, Bassil S, Smets M, Nisolle M, Berliere M. Laparoscopic myomectomy today. Fibroids: management and treatment: the state of the art. *Hum Reprod* 1996;11(9):1837-40.
- 10- Dicker D, Dekel A, Orvieto R, Bar-Hava I, Peleg D, Ben-Rafael Z. The controversy of laparoscopic myomectomy. *Hum Reprod* 1996;11(5):935-7.
- 11- Hallez JP. Myomectomies by endo-uterine resection. *Curr Opin Obstet Gynecol* 1996;8(4):250-6.
- 12- Pron G, Mocarski E, Bennett J, Vilos G, Common A, Vanderburgh L; et al. Pregnancy after uterine artery embolization for leiomyomata: the Ontario multicenter trial. *Obstet Gynecol* 2005;105(1):67-76.
- 13- Carpenter TT, Walker WJ. Pregnancy following uterine artery embolisation for symptomatic fibroids: a series of 26 completed pregnancies. *BJOG* 2005;112(3):321-5.
- 14- Spies JB, Cooper JM, Worthington-Kirsch R, Lipman JC, Mills BB, Benenati JF. Outcome of uterine embolization and hysterectomy for leiomyomas: results of a multicenter study. *Am J Obstet Gynecol* 2004 Jul;191(1):22-31.
- 15- Worthington-Kirsch RL, Popky GL, Hutchins FL Jr. Uterine arterial embolization for the management of leiomyomas: quality-of-life assessment and clinical response. *Radiology* 1998;208(3):625-9.
- 16- Jha RC, Ascher SM, Imaoka I, Spies JB. Symptomatic fibroleiomyomata: MR imaging of the uterus before and after uterine arterial embolization. *Radiology* 2000;217(1):228-35. Errata en: *Radiology* 2000;217(3):920.
- 17- Smith SJ, Sewall LE, Handelsman A. A clinical failure of uterine fibroid embolization due to adenomyosis. *J Vasc Interv Radiol* 1999;10(9):1171-4.
- 18- Walker W, Green A, Sutton C. Bilateral uterine artery embolization for myomata results, complications and failures. *Minim Invasive Ther Allied Technol* 1999;8:449-54.
- 19- Spies JB, Spector A, Roth AR, Baker CM, Mauro L, Murphy-Skrynarz K. Complications after uterine artery embolization for leiomyomas. *Obstet Gynecol* 2002;100(5 Pt 1):873-80.
- 20- Myers ER. Uterine artery embolization: what more do we need to know? *Obstet Gynecol* 2002;100(5 Pt 1):847-8.
- 21- American College of Obstetrics and Gynecology. Office of communications: ACOG Issues opinion for uterine artery embolization for treatment of fibroids, January 2004 [en línea]. Disponible en: URL: [http://www.acog.org/from\\_home/publications/press\\_releases/nr01-30-04-2.cfm](http://www.acog.org/from_home/publications/press_releases/nr01-30-04-2.cfm) [Consulta: 24/11/06].
- 22- Spies JB, Sacks D. Credentials for uterine artery embolization. *J Vasc Interv Radiol*. 2004 Feb;15(2 Pt 1):111-3.
- 23- Spies JB, Bruno J, Czeyda-Pommersheim F, Magee ST, Ascher SA, Jha RC. Long-term outcome of uterine artery embolization of leiomyomata. *Obstet Gynecol*. 2005;106(5 Pt 1):933-9.
- 24- Pinto I, Chimeno P, Romo A, Paul L, Haya J, de la Cal MA, et al. Uterine fibroids: uterine artery embolization versus abdominal hysterectomy for treatment—a prospective, randomized, and controlled clinical trial. *Radiology* 2003;226(2):425-31.