

# Endoprótesis fenestrada para el tratamiento del aneurisma de la aorta abdominal: primer caso en la Argentina

Roman Rostagno, Vicente Cesáreo, Oscar Peralta, Alberto Domenech, Daniel Bracco y Ricardo García Mónaco

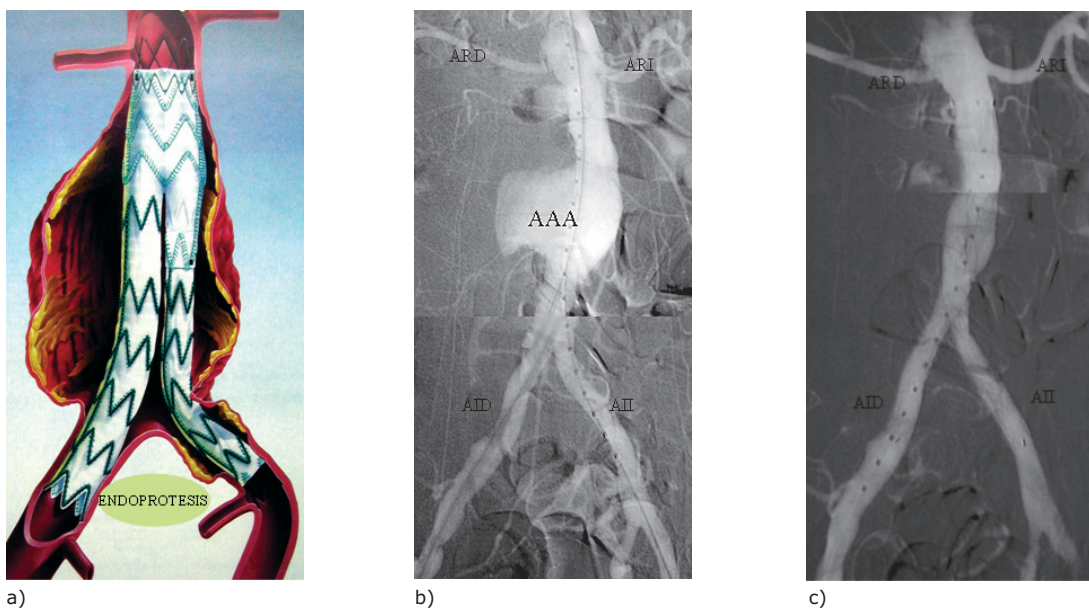
## INTRODUCCIÓN

El aneurisma de la aorta abdominal (AAA) se define como la dilatación de la aorta abdominal mayor de 3 cm. Afecta al 4-8% de los hombres mayores de 60 años y su localización infrarenal es la más frecuente. La ruptura es la complicación más común y está relacionada con el tamaño. El riesgo es bajo para los AAA menores de 4 cm de diámetro máximo; del 1% al año para los de AAA entre 4 y 5 cm y del 5 al 10% al año para los mayores de 5 cm de diámetro. La mortalidad global de los AAA rotos está reportada entre el 50 y el 80%, mientras que la mortalidad operatoria en cirugías programadas de aneurismas no complicados es cercana al 2%. Estos datos hacen evidente la necesidad de tratamiento de los AAA antes de su ruptura, siendo en general aceptado que deben tratarse los AAA mayores de 5 cm de diámetro.

La mayoría de los AAA son asintomáticos y su diagnóstico suele ser incidental o dentro de un programa de *screening*. Existen varias publicaciones que demuestran que los programas de *screening*, realizados en una población de alto riesgo, evitan rupturas y muertes relacionadas con el AAA. El tratamiento tradicional es la cirugía abierta, salvo en pacientes de alto riesgo en quienes la mortalidad a 30 días es elevada, cercana al 8%.

El tratamiento endovascular surgió hace poco más de 15 años como una alternativa para pacientes de alto riesgo quirúrgico, debido a su menor invasividad, evitando así la laparotomía. Consiste en la exclusión del saco aneurismático de la circulación mediante la colocación de una prótesis endovascular. Esta se fija en un sector sano de la aorta extendiéndose hasta las arterias ilíacas (Fig. 1) a través de un abordaje femoral, bajo estricto control radioscópico.

**Figura 1.** a) Esquema de una endoprótesis dentro de un AAA. b) Angiografía de un paciente portador de un AAA infrarenal pretratamiento. c) Angiografía después de colocada la endoprótesis, se observa exclusión del AAA. ARD, Arteria renal derecha; ARI, arteria renal izquierda; AID, arteria ilíaca derecha; AII, arteria ilíaca izquierda.



El tratamiento endovascular tiene ventajas respecto de la cirugía convencional. Es menos invasivo, presenta menor morbimortalidad, requiere menos hemoderivados, genera menos disfunciones sexuales, tiene una corta estancia hospitalaria y una rápida reinsertión laboral. Por estos motivos, existe una tendencia a incrementar su indicación en relación con la cirugía abierta.

La limitante del tratamiento endovascular en nuestro medio es el costo mayor comparado con la cirugía abierta, aunque esta diferencia está cubierta, generalmente, por las aseguradoras de salud.

Para obtener los mejores resultados los pacientes deben ser correctamente seleccionados, pues existen contraindicaciones anatómicas relativas al tratamiento endovascular. El origen desde el saco aneurismático de una arteria renal o visceral se considera una contraindicación debido a la isquemia que ocasionaría la oclusión de la rama involucrada. Con el reciente desarrollo de las endoprótesis fenestradas, la presencia de estas ramas arteriales dejó de ser una contraindicación. En efecto, las nuevas endoprótesis permiten excluir el AAA, respetando la permeabilidad de las arterias originadas del saco aneurismático. Esto es posible porque las endoprótesis fenestradas presentan orificios o fenestraciones laterales que se corresponden con la emergencia de una o más de esas arterias, respetando su permeabilidad (Fig. 2).

En esta comunicación reportamos el primer caso de endoprótesis fenestrada realizada en Hispanoamérica.

## CASO CLÍNICO

Se trata de un paciente de sexo masculino, de 83 años, con antecedente de hipertensión arterial, isquemia miocárdica, colecistostomía por laparotomía e insuficiencia renal crónica predialítica. En la exploración física se destacó una masa pulsátil en el abdomen, pulsos femorales y distales positivos. El resto del examen físico y los estudios complementarios no revelaron otros datos de interés. Por los hallazgos antes descriptos se lo consideró un paciente de alto riesgo para la cirugía abierta por lo que se indicó el tratamiento endovascular.

Se realizó una angiotomografía computada (angio TC) donde se observó un aneurisma parcialmente trombosado con un diámetro de 58 mm y la arteria renal izquierda naciendo del aneurisma por debajo de la arteria renal derecha (Fig. 3). El tronco celíaco y la arteria mesentérica superior se hallaron permeables y naciendo fuera del aneurisma. La arteria mesentérica inferior estaba ocluida en su origen. No se encontraban comprometidos en el aneurisma los ejes ilíacos, que permanecían permeables.

Se realizó una angiografía de la aorta abdominal y de ambos ejes ilíacos con un catéter centimetrado que confirmó los hallazgos previamente descriptos, y se tomaron medidas adicionales, fundamentalmente el largo de los segmentos entre cada arteria emergente de la aorta (Fig. 4).

Se fabricó a medida una endoprótesis fenestrada (Zenith, Cook®) tomando en cuenta las medidas obtenidas en la angio TC y la arteriografía.

**Figura 2.** a) Diferentes componentes de la endoprótesis fenestrada. b) Magnificación del orificio (fenestración) que corresponde a una rama aórtica.

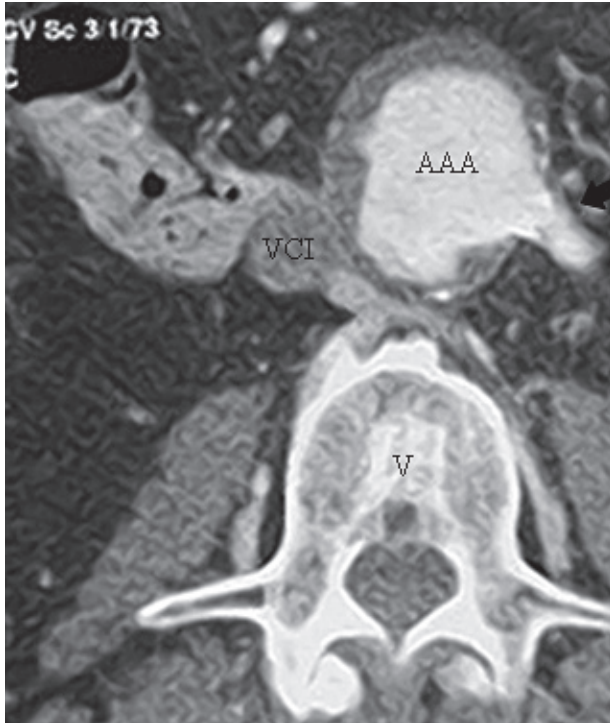


a)

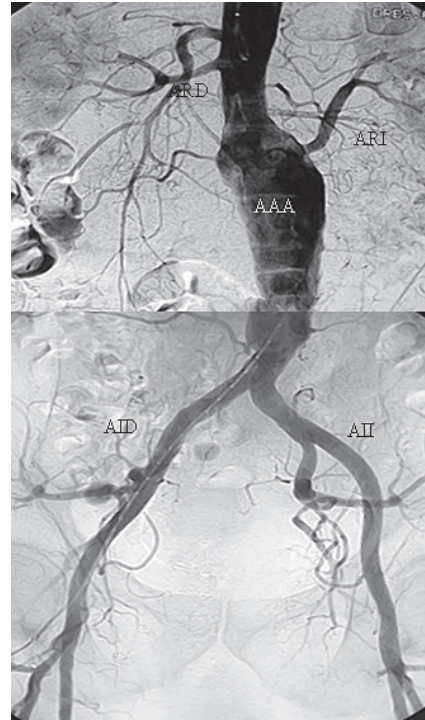


b)

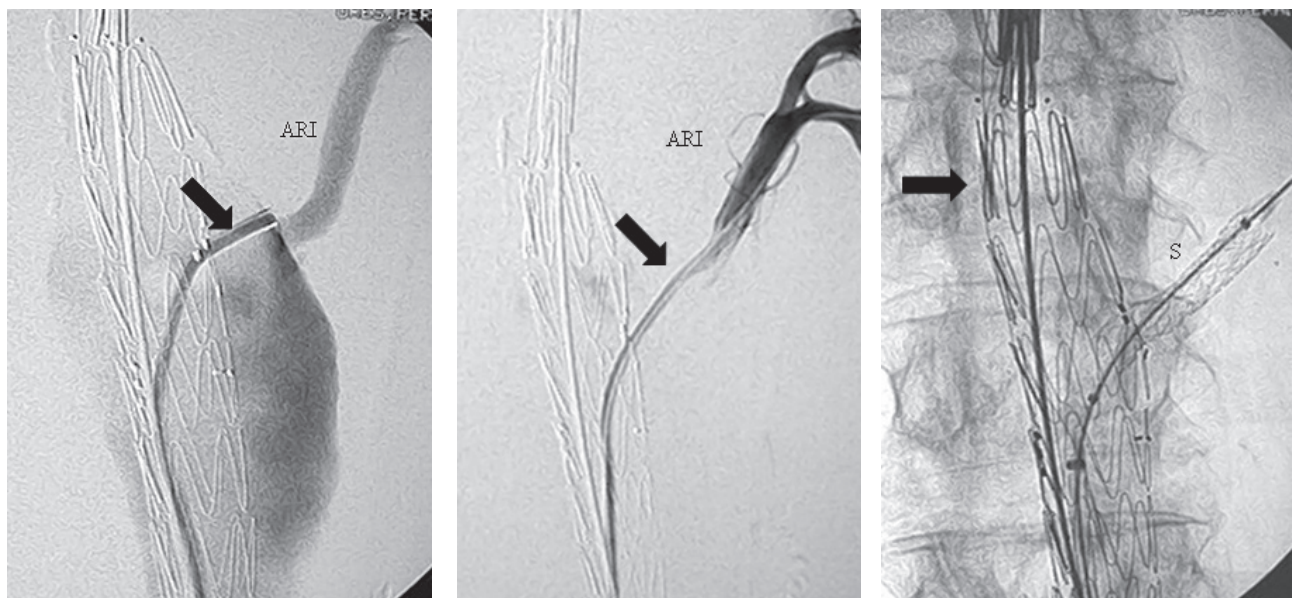
**Figura 3.** Angio TC donde se observa la emergencia de la arteria renal izquierda (flecha) del saco aneurismático. V, vértebra; VCI, vena cava inferior.



**Figura 4.** Arteriografía de la aorta abdominal y ambos ejes ilíacos. Se observa el AAA y sus ramas. La arteria renal izquierda nace del aneurisma. ARD, Arteria renal derecha; ARI, arteria renal izquierda; AID, arteria ilíaca derecha; AII, arteria ilíaca izquierda.



**Figura 5.** a) Angiografía donde se observa el catéter (flecha) saliendo por la fenestración, antes de entrar en la arteria renal izquierda (ARI). b) Angiografía donde se confirma la entrada del catéter (flecha) en la arteria renal izquierda (ARI). c) Se observa la endoprótesis (flecha) desplegada y el *stent* (S) ya colocado en la arteria renal.



a)

b)

c)



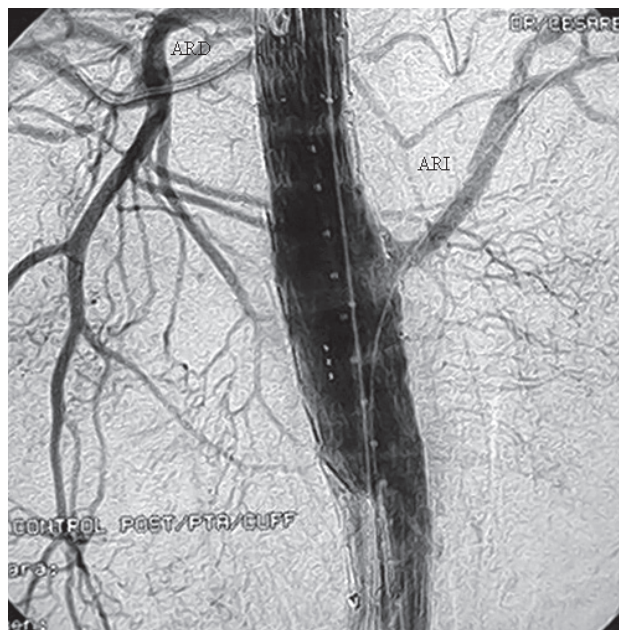El procedimiento se realizó en la sala de angiografía utilizando un sistema de sustracción digital para la obtención de las imágenes y se utilizó la radioscopia para guiar la colocación de la endoprótesis.

Bajo anestesia general, se realizó una arteriotomía femoral bilateral y se avanzó el cuerpo fenestrado por el abordaje derecho. Utilizando las marcas radiopacas que se encuentran en la endoprótesis, se orientó de tal manera que la fenestración se posicionó enfrente del ostium de la arteria renal izquierda (Fig. 5a). Por la arteriotomía izquierda se avanzó un catéter para canular la fenestración y la arteria renal izquierda (Fig. 5b). Se fijó la fenestración al ostium renal izquierdo mediante la colocación de un *stent* cubierto (Fig. 5c). Posteriormente se avanzó el cuerpo bifurcado, colocando los extremos distales en las arterias ilíacas primitivas. Finalmente se realizó un control angiográfico para confirmar la permeabilidad de todos los segmentos de la endoprótesis, de las arterias renales e ilíacas y la exclusión del saco aneurismático (Fig. 6).

El paciente toleró bien el procedimiento y presentó una buena evolución, aunque se observó un deterioro inicial de la función renal que retornó a los valores previos al procedimiento tres meses más tarde.

Se realizó un ecodoppler a las 24 horas y otro a los seis meses que mostraron la exclusión del aneurisma y la permeabilidad de ambas arterias renales.

**Figura 6.** Angiografía al final del tratamiento donde se objetiva la exclusión del saco aneurismático y la permeabilidad de las arterias renales. Compárese con la arteriografía previa al tratamiento (Fig. 4).



## DISCUSIÓN

El tratamiento endovascular de la patología aneurismática es de elección en pacientes de alto riesgo, si bien no es aplicable en todos los pacientes debido a limitaciones anatómicas.

Efectivamente, el origen de una o más arterias del saco aneurismático o el cuello proximal inadecuado (corto o inexistente) contraindica el tratamiento endovascular clásico o aumenta la posibilidad de complicaciones.

Para superar este obstáculo y ampliar la población pasible de tratamiento endovascular, se desarrollaron recientemente las endoprótesis fenestradas.

La endoprótesis fenestrada tiene la ventaja de extender la longitud del cuello proximal y así hacer el anclaje más seguro disminuyendo el riesgo de complicaciones. En los casos en que las arterias renales nacen directamente del saco aneurismático, estas nuevas endoprótesis posibilitan el tratamiento endovascular, manteniendo la permeabilidad de las arterias.

Las endoprótesis fenestradas deben fabricarse especialmente para cada paciente debido a las variaciones anatómicas individuales. Se requiere un estudio extremadamente preciso de las imágenes (angio TC de 64 pistas y angiografía digital) y su colocación, a su vez, acepta un muy pequeño margen de error.

Los escasos reportes publicados hasta el momento han demostrado su factibilidad y sugieren que este éxito técnico inicial se mantiene en el tiempo: se informa una permeabilidad a dos años del 95% de las arterias fenestradas con baja mortalidad perioperatoria (>2%) y muy pocas complicaciones a largo plazo.

En nuestro caso, la edad del paciente, la isquemia miocárdica y la insuficiencia renal hicieron que se considerara al paciente de alto riesgo para la cirugía abierta y por lo tanto candidato para el tratamiento endovascular.

La emergencia de la arteria renal izquierda del saco aneurismático requirió la colocación de una endoprótesis fenestrada para mantener la permeabilidad de la arteria.

La disminución transitoria de la función renal se atribuyó al medio de contraste yodado, cuyo volumen es mayor al utilizado en las endoprótesis convencionales debido a la complejidad del procedimiento. Las ecografías Doppler de control realizadas en los días siguientes no mostraron alteración del flujo en ambas arterias renales, eliminando la posibilidad vascular como elemento desencadenante de la disfunción renal.

En conclusión, el uso de endoprótesis fenestradas aumenta la indicación del tratamiento endovascular de AAA y posibilita aplicar esta técnica en pacientes que anteriormente no se consideraban candidatos para el tratamiento endovascular por presentar una contraindicación relacionada con el cuello proximal o la emergencia de una rama vital del saco aneurismático.

El análisis meticuloso de los estudios por imágenes es fundamental para diseñar la endoprótesis. La precisión requerida para la correcta colocación demanda un equipo operador con amplia experiencia en técnicas endovasculares y sobre todo en el tratamiento endovascular de aneurismas. Los resultados concernientes a la factibilidad técnica, la eficacia en el aislamiento de los AAA, la baja morbimor-

talidad y la buena permeabilidad a largo plazo de las arterias comprometidas son alentadores y merecen estudios con series más grandes y seguimientos a más largo plazo. Estos conceptos abren un nuevo campo para el tratamiento de aneurismas toracoabdominales cada vez más complejos. Existen en este momento en desarrollo distintos diseños de endoprótesis con ramas que tendrán aplicaciones clínicas en el futuro inmediato.

---

## BIBLIOGRAFÍA

- Faizer R, DeRose G, Lawlor DK, et al. Objective scoring systems of medical risk: a clinical tool for selecting patients for open or endovascular abdominal aortic aneurysm repair. *J Vasc Surg* 2007; 45(6):1102-8.
- Greenberg RK, West K, Pfaff K, et al. Beyond the aortic bifurcation: branched endovascular grafts for thoracoabdominal and aortoiliac aneurysms. *J Vasc Surg* 2006; 43(5):879-86; discusión 886-7.
- Greenhalgh RM, Brown LC, Kwong GP, et al. Comparison of endovascular aneurysm repair with open repair in patients with abdominal aortic aneurysm (EVAR trial 1), 30-day operative mortality results: randomised controlled trial. *Lancet* 2004; 364(9437):843-8.
- Haddad F, Greenberg RK, Walker E, et al. Fenestrated endovascular grafting: The renal side of the story. *J Vasc Surg* 2005; 41(2):181-90.
- Laukontaus SJ, Aho PS, Pettila V, et al. Decrease of mortality of ruptured abdominal aortic aneurysm after centralization and in-hospital quality improvement of vascular service. *Ann Vasc Surg* 2007; 21(5):580-5.
- Linsen MA, Vos AW, Diks J, et al. Fenestrated and branched endografts: assessment of proximal aortic neck fixation. *J Endovasc Ther* 2005; 12(6):647-53.
- Mastracci TM, Cina CS; Canadian Society for Vascular Surgery. Screening for abdominal aortic aneurysm in Canada: review and position statement of the Canadian Society for Vascular Surgery. *J Vasc Surg* 2007; 45(6):1268-76.
- Muhs BE, Verhoeven EL, Zeebregts CJ, et al. Mid-term results of endovascular aneurysm repair with branched and fenestrated endografts. *J Vasc Surg* 2006; 44(1):9-15.
- Parodi JC, Palmaz JC, Barone HD. Transfemoral intraluminal graft implantation for abdominal aortic aneurysms. *Ann Vasc Surg* 1991; 5(6):491-9.
- Zhou SS, How TV, Rao Vallabhaneni S, et al. Comparison of the fixation strength of standard and fenestrated stent-grafts for endovascular abdominal aortic aneurysm repair. *J Endovasc Ther* 2007; 14(2):168-75.