

TRATAMIENTO ENDOVASCULAR DE LOS TUMORES HEPÁTICOS

RICARDO GARCÍA MÓNACO

Profesor Adjunto de Radiología de la
Universidad de Buenos Aires
Jefe de Angiografía y Terapia Endovascular del
Hospital Italiano de Buenos Aires

EDUARDO DE SANTIBAÑES

Profesor Titular de Cirugía de la Facultad de
Medicina de la UBA
Jefe del Equipo de Trasplante Hepático del
Hospital Italiano de Bs. As.
Sección Cirugía hepatobiliopancreática del
Hospital Italiano de Bs. As.

JORGE PABLO GRONDONA

Docente Adscripto de Cirugía de la Facultad de
Medicina de la UBA
Sección Cirugía hepatobiliopancreática del
Centro Médico Martín y Omar y del Sanatorio
San Lucas de San Isidro

1. INTRODUCCIÓN

La cirugía hepática es el único tratamiento potencialmente curativo de los tumores primarios hepáticos y de algunas metástasis de diseminación portal. Sin embargo la cirugía solamente puede realizarse en pocos pacientes, ya que frecuentemente se encuentra contraindicada por la extensión y/o localización tumoral o por trastornos de la función hepática. En estos casos el tratamiento clásico es la quimioterapia sistémica, que como es sabido es de limitada eficacia en pacientes inoperables. De tal manera que, con el propósito de mejorar los resultados de los mismos se desarrollaron en los últimos años una serie de alternativas terapéuticas de **aplicación loco-regional por vía endovascular**. La racionalidad de esta terapéutica se basa en el **doble aporte sanguíneo hepático: la arteria hepática y la vena porta**¹. Efectivamente el sistema portal aporta el 70% del flujo sanguíneo hepático, el 50% del oxígeno y la mayoría de los factores hepatotróficos. La **arteria hepática**, si bien aporta el 50% del oxígeno restante, irriga fundamentalmente la vía biliar. El hígado sano comparte con el pulmón la particularidad hemodinámica de un sistema arterial con un rol funcional menor comparado con el sistema venoso aferente. Por el contrario, en los tumores que asientan en el hígado la vascularización principal tumoral proviene del sistema arterial¹². Debido a esta **doble vascularización aferente**, el hígado es un órgano con una alta tolerancia a la isquemia, pudiendo entonces realizarse tratamientos antitumorales agresivos por vía arterial con poca repercusión funcional del tejido hepático sano¹. **Los procedimientos endovasculares** más frecuentemente utilizados en patología oncológica

hepática son la quimioterapia intraarterial, la embolización, la quimioembolización, la radioterapia endoluminal y la embolización portal.

En este capítulo se comentaran los alcances de los tratamientos endovasculares en los tumores hepáticos primarios y secundarios, enfatizando la técnica, sus indicaciones y resultados.

2. TÉCNICA Y ANATOMÍA VASCULAR

Los **procedimientos endovasculares** se realizan generalmente en una **sala de angiografía digital**, especialmente diseñada para realizar diagnósticos y tratamientos vasculares²⁶⁻²⁷. Dichos procedimientos se realizan con anestesia local o sedación consciente, con un abordaje percutáneo habitualmente en la arteria femoral, a excepción de los casos que deba efectuarse una embolización portal cuya técnica precisa se comentará más adelante. Una vez abordado el compartimiento endovascular se realiza una angiografía con un catéter 5 F, ocasionalmente con un sistema coaxial de micro cateterismo utilizando perfusión continua de solución salina con heparina. El objetivo de la **angiografía preterapéutica es evaluar**²⁶⁻²⁷: 1) vascularización arterial hepática y sus variantes anatómicas; 2) aferencias tumorales; 3) perfusión portal; 4) existencia de trombos endovenosos portales o suprahepáticos; 5) fístulas arterioportales; y 6) várices esofágicas. Se estudian cada uno de los territorios vasculares mencionados, no solamente a nivel de sus troncos principales sino también selectivamente. Así mismo, deben realizarse registros tardíos para evaluar la anatomía venosa. Es importante destacar que, en aproximadamente en el 50% de los pacientes existen variantes anatómicas de la vascularización hepática, con alta variabilidad individual. Es frecuente observar una arteria hepática accesoria prove-

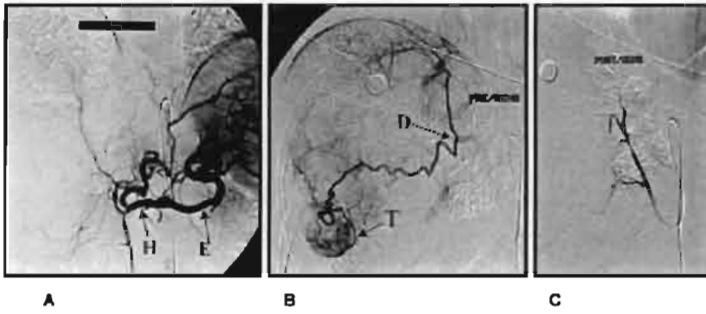


Fig. 1: Circulación colateral hepática. A -Angiografía del tronco celíaco: existe una arteriitis con trombosis de la arteria hepática derecha como consecuencia de embolizaciones previas. B- Cateterismo de arteria diafragmática (D) derecha: muestra vascularización hepática y tumoral (T). C- Control angiográfico: en la diafragmática postquimioembolización.

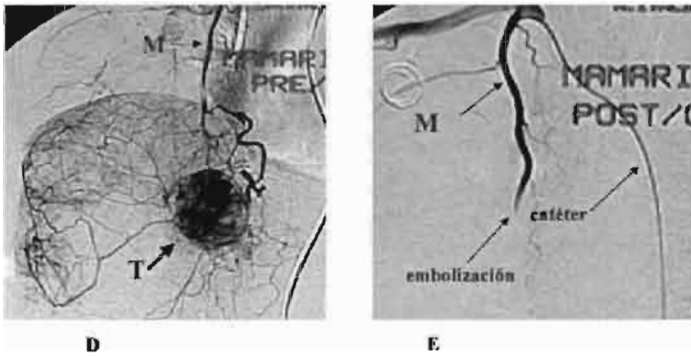


Fig. 2: Circulación colateral hepática. D- Cateterismo selectivo de la arteria mamaria derecha (M): muestra vascularización hepática y tumoral a través de anastomosis diafragmáticas con el ligamento redondo. E- Control angiográfico en la mamaria interna derecha postquimioembolización tumoral: arteria mamaria (M); arteria hepática (H); arteria esplénica (E), arteria diafragmática (D)

niente de la mesentérica superior o de la coronaria estomáquica o de la gastroduodenal o incluso de la aorta. Si el paciente ha recibido tratamientos previos pueden coexistir trombosis arteriales y circulación colateral arterial hepática. La misma se produce a partir de las arterias diafragmáticas, del ligamento redondo, de las lumbares o de las intercostales. Por lo tanto, es importante una correcta evaluación de la situación anatómica para poder realizar el tratamiento correctamente⁴⁶. (Fig. 1) Así mismo, existen **arterias extrahepáticas** que se originan propiamente en la arteria hepática, o en la cística, o la coronaria estomáquica, o las retroduodenales, etc. Todos estos vasos irrigan territorios nobles no comprometidos con la patología tumoral. Además, estas arterias pueden también presentar variantes anatómicas, como por ejemplo la cística en el 10% de los casos nace en la hepática izquierda; la coronaria estomáquica si bien habitualmente se origina en la hepática propia o izquierda, en un 5% puede originarse en la hepática derecha. A su vez hepática izquierda puede originar una gástrica izquierda accesoria o una arteria falciforme persistente que irrigan el estómago y la región dérmica supraumbilical respectivamente (Fig. 2) Es claramente comprensible que estas arterias extrahepáticas deben conocerse e identificarse en el examen angiográfico previo, ya que la infusión de quimioterápicos o la embo-

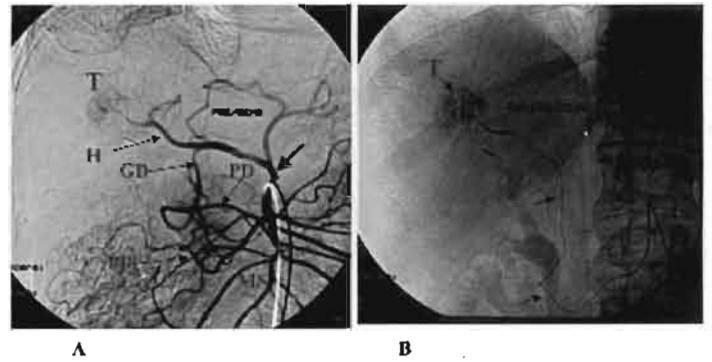


Fig. 3: Circulación colateral hepática. A- Oclusión del tronco celíaco (flecha gruesa) La mesentérica superior (MS) vasculariza el hígado (H) y al estómago, con flujo invertido en anastomosis pancreatoduodenales (PD) y gastroduodenal (GD) que actúan como circulación supletoria hepática. B- Cateterismo de la hepática derecha a través de la mesentérica superior y arcada duodenopancreática para efectuar la quimioembolización del tumor (T)

lización inapropiada de estos territorios puede ocasionar complicaciones del tratamiento, como colecistitis, pancreatitis, gastritis hemorrágica, úlceras gastroduodenales y lesiones cutáneas²⁰⁻²⁶⁻⁴⁶. La vascularización hepática no solamente suele tener variantes anatómicas sino también **hemodinámicas**, particularmente en estados de hiperdinamia hepática, debido a una pobre perfusión portal, o por hepatocarcinomas hipervasculares o por fístulas arterioportales. En estos casos la arteria gastroduodenal puede tener su flujo invertido actuando como colateral y ser la principal vía de vascularización hepática, ocurriendo principalmente cuando existe una estenosis o compresión del tronco celíaco por el ligamento arcuatum (Fig. 3) El conocimiento de esta **anatomía funcional hepática** es fundamental ya que no solamente permite un tratamiento endovascular apropiado sino que evita potenciales complicaciones, disminuyendo de esta manera la morbilidad terapéutica. Es necesario que los médicos que realizan estos tratamientos locoregionales intrahepáticos no solamente tengan formación médica en navegación endovascular y en fisiopatología hepática y oncológica, sino que también posean un profundo conocimiento de la anatomía funcional.

3. TRATAMIENTOS INTRAARTERIALES

3.1. EMBOLIZACIÓN ARTERIAL

La embolización consiste en la oclusión selectiva de un territorio vascular. Para ello es necesario introducir un **catéter por vía endovascular y depositar un agente embólico**. Con respecto a dichos agentes los más utilizados en el hígado son²⁶⁻²⁷: 1) **gelatinas reabsorbibles (Espongostán)**; 2) **micropartículas**; 3) **espirales metálicas ("coils")**; y 4) **cianocrilato**. Cada uno de ellos tiene sus indicaciones específicas de acuerdo al objetivo terapéutico y a la angioarquitectura de la lesión a tratar. Las gelatinas

reabsorbibles están disponibles en placas, lo que permite calibrar el tamaño del émbolo para ocluir arterias, arteriolas o vasos capilares. Este material se reabsorbe en 1 a 3 semanas aunque existe cierta variabilidad individual. Las **micropartículas** son elementos no reabsorbibles, calibrados en micrones cuyo objetivo es ocluir vasos capilares. Los **espirales metálicos** que por mayor tamaño se utilizan para ocluir arterias o venas como si fuesen ligaduras endovasculares. Los **cianocrilatos** son líquidos adhesivos que polimerizan rápidamente en contacto con los protones, como los que existen normalmente en la sangre o en el medio de contraste yodado. Es un **excelente material de embolización**, pero no es de fácil manejo y requiere un operador experimentado para su utilización. La embolización hepática se indica como **tratamiento hemostático en casos de hemorragia** o cuando se desea hacer una **redistribución del flujo arterial intrahepático**. El hemo-peritoneo es una complicación grave de algunos tumores pudiendo ocurrir en forma espontánea o como complicación de una punción biopsia. (Fig. 4)

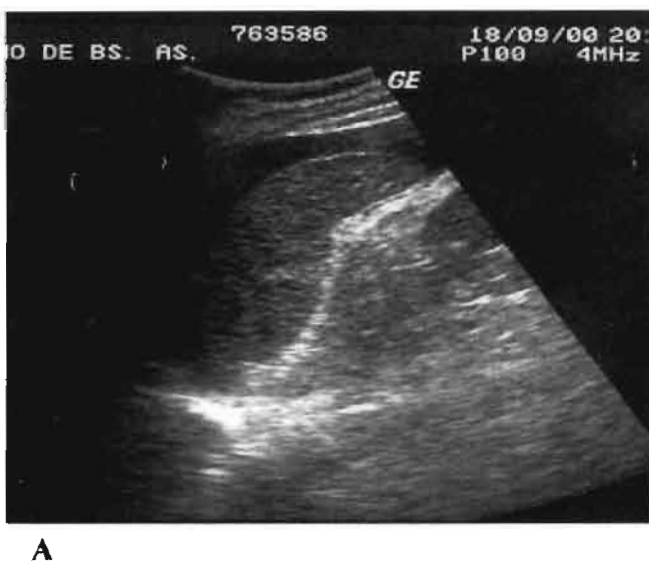

Fig. 4. Ruptura espontánea y hemorragia de hepatocarcinoma en cirrótico. (Paciente que ingresa de urgencia con dolor abdominal y shock hipovolémico). A- Ecografía abdominal: líquido perihepático, probablemente hemorrágico

La embolización es el tratamiento de elección ya que la cirugía en un paciente descompensado hemodinámicamente tiene alta mortalidad. En los **hemangiomas y adenomas hepáticos complicados** con ruptura y hemorragia intra y/o extracapsular se indica la embolización arterial de urgencia previa a la cirugía de resección. En el **hepatocarcinoma complicado con hemorragia**, principalmente si asienta sobre hígado cirrótico, se asocia a elevada mortalidad⁴⁶. Suele ser una emergencia médica cuyo objetivo es cohibir el sangrado del paciente. La embolización debe realizarse selectivamente en el segmento que originó la hemorragia para evitar en los pacientes cirróticos una insuficiencia hepática (Fig. 5) Esta terapéutica es altamente eficaz en detener la hemorragia de origen tumoral o

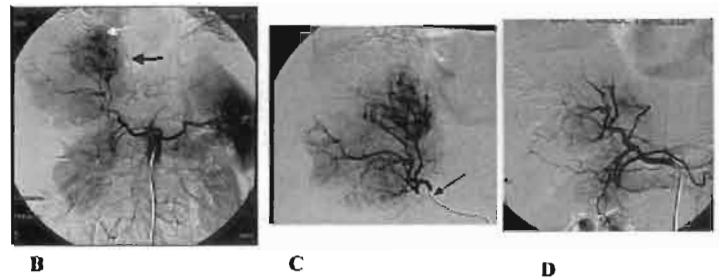


Fig. 5. Ruptura espontánea y hemorragia de hepatocarcinoma en cirrótico. B- La angiografía muestra un hepatocarcinoma (flecha gruesa) con hematoma en la periferia (puntos) y sangrado activo (flecha blanca) en un hígado cirrótico. C- Cateterismo hiperselectivo previo a la embolización. D- Control angiográfico post embolización selectiva: ausencia de vascularización tumoral y cese del sangrado activo con permeabilidad de las arterias para el resto del parénquima hepático.

posterior a una punción biopsia, utilizándose gelatinas reabsorbibles o cianocrilato de acuerdo a la angioarquitectura de la lesión (Fig. 6 y 7)

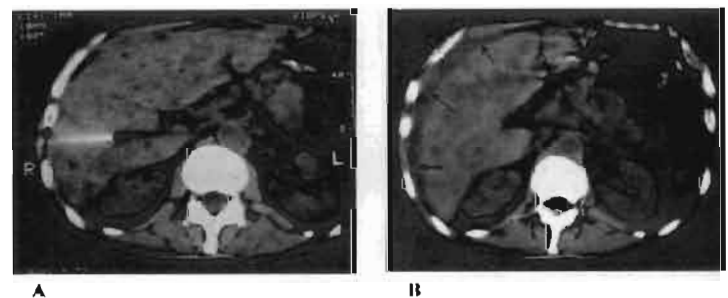


Fig. 6. Ruptura y hemoperitoneo por punción percutánea. A- Tomografía computada: Punción hepática con aguja fina en un paciente con metástasis hepáticas colorrectales. B- Tomografía computada: Hemoperitoneo (flechas) posterior a la biopsia.

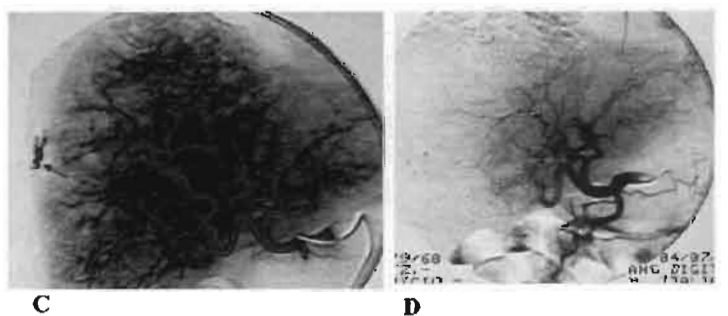


Fig. 7. Ruptura y hemoperitoneo por punción percutánea. C- Angiografía hepática: muestra una hemorragia activa en el sitio de punción percutánea (flechas). D- Control angiográfico postembolización: muestra devascularización del segmento hepático punzado y el cese del sangrado.

Ahora bien, la **embolización destinada a redistribuir el flujo arterial intrahepático** se realiza en aquellos pacientes que requieren una quimioterapia intraarterial y donde la vascularización hepática se efectúa en más de un pedículo vascular. De manera tal que, si un paciente tiene 2 arterias hepáticas, por ejemplo una media y una derecha y se implanta un catéter con reservorio para infusión con-

tinua en la hepática propia, el lóbulo izquierdo no recibirá quimioterapia (Fig. 8)

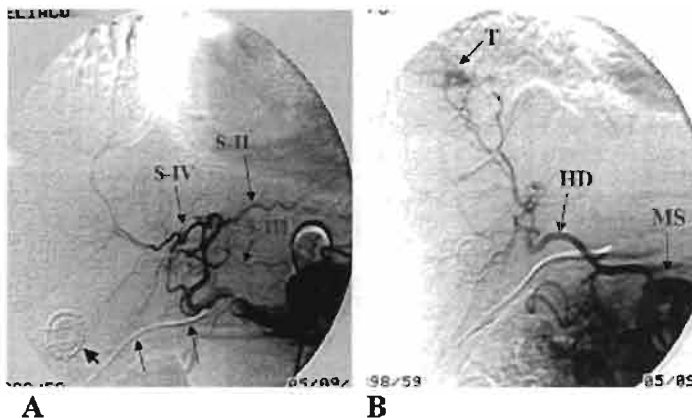


Fig. 8. Redistribución de la irrigación hepática: por embolización con variantes anatómicas de la vascularización hepática. A- Angiografía de tronco celiaco: hepática media irriga segmentos II, III y IV. El catéter (flechas) del reservorio (flecha gruesa) colocado en el origen de la hepática media solo permitirá la infusión de quimioterapia en el lóbulo izquierdo. B- Angiografía mesentérica (MS): demuestra una hepática derecha (HD) que irriga el lóbulo derecho que también tiene tumores (T)

Por lo tanto, la embolización proximal de la hepática derecha con espirales metálicas producirá una oclusión similar a una ligadura endovascular y permitirá la apertura de anastomosis intrahepáticas y por consiguiente que la quimioterapia se distribuya homogéneamente en todo el parénquima, al transformar un hígado bipedicular en monopedicular (Fig. 9)

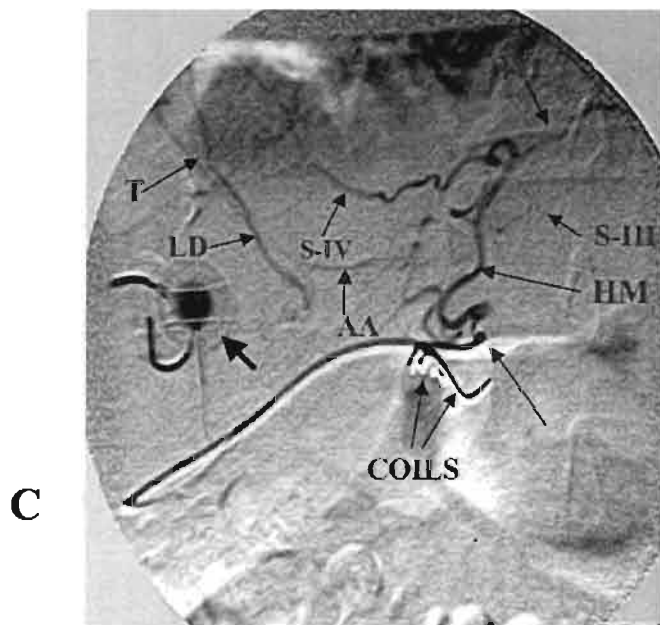


Fig. 9. Redistribución de la irrigación hepática: por embolización con variantes anatómicas de la vascularización hepática. C- Embolización en el origen de la hepática derecha con coils: la irrigación del lóbulo derecho (LD) se realiza desde la hepática media (HM) a través de anastomosis intrahepáticas (AA). La angiografía desde el reservorio demuestra la irrigación del hígado desde un solo pedículo, para permitir la quimioterapia en todo el órgano.

3.2. QUIMIOTERAPIA REGIONAL INTRAARTERIAL

La **quimioterapia regional intraarterial (QRIA)** consiste en infundir dentro de la arteria hepática una o más drogas anticancerosas. Esta infusión puede ser realizada de 2 maneras: 1) por un **catéter colocado por vía percutánea con técnica angiográfica** o 2) por un **catéter implantado permanentemente, por técnica quirúrgica**²⁰. El primer procedimiento se realiza por cateterismo percutáneo femoral, tiene la ventaja de hacerse con anestesia local y casi no presenta complicaciones. Su principal desventaja es que las infusiones deben ser cortas (menores a 48 horas habitualmente) y el catéter no queda instalado sino que se retira y debe ser colocado nuevamente en cada sesión de quimioterapia. Para el segundo, la principal ventaja es que el catéter queda ubicado en forma permanente. Sus desventajas son la necesidad de una cirugía mayor con anestesia general y la alta tasa de complicaciones secundarias durante el tratamiento que obliga a interrumpir el mismo en el 40% de los pacientes¹⁴. En la práctica clínica la elección de una u otra vía depende del tiempo necesario de infusión de las drogas antiblásticas, siendo recomendable la vía quirúrgica en casos de infusiones prolongadas y la vía percutánea cuando las infusiones son de corta duración. Habitualmente los protocolos de QRIA en metástasis de origen colorrectal requieren tiempos prolongados de infusión por lo cual es más frecuente la implantación quirúrgica del catéter con un reservorio¹⁰⁻¹³⁻¹⁴. La racionalidad de la aplicación intraarterial se basa en la mayor exposición tumoral de las drogas antiblásticas, con concentraciones locales 20 veces mayores comparativamente con la aplicación sistémica.

El hígado es el sitio más frecuente de asentamiento de metástasis en el cáncer colorrectal (CCR) Al momento del diagnóstico del mismo, 20 al 25% de los pacientes se presentan con metástasis hepáticas sincrónicas, y otro 20 al 25% pueden desarrollar metástasis metacrónicas durante su evolución⁴⁵. La resección quirúrgica completa de las metástasis es la única opción que ofrece la posibilidad de curación, produciendo una supervivencia a 5 años de 25 a 40% con una mediana de supervivencia de 25 a 40 meses⁹⁻⁴⁵. **Sólo el 20% de los pacientes** con metástasis confinadas al hígado tienen la posibilidad de ser resecados quirúrgicamente, y la recurrencia aparece en el 70% de ellos. Al menos la mitad es en el hígado, y dentro de los primeros 2 años luego de la cirugía de resección hepática⁴³. Todo ello, sumado a que **la expectativa de vida de los pacientes no resecados es menor a 9 meses**, a convertido a la terapia con citostáticos en una importante alternativa terapéutica²⁵. La quimioterapia sistémica con 5 Fluorouracilo (5- FU) ha sido la más ampliamente utilizada en el tratamiento paliativo de pacientes con metástasis hepáticas de CCR con una tasa de respuesta de solo el 10 al 20% en la mayoría de los estudios y una superviven-

cia media de 12 meses²⁵. Estos resultados se han mejorado con el empleo de nuevos regímenes de quimioterapia y/o con nuevos sistemas de infusión que mejoran la biodisponibilidad de la droga frente a la célula tumoral.

La infusión de citostáticos en la arteria hepática ofrece mayores concentraciones de los mismos en las células tumorales minimizando los efectos sistémicos adversos²⁹. Numerosos ensayos clínicos se han realizado demostrando mejores tasas de respuesta tumoral comparado con la quimioterapia sistémica. Sin embargo, al evaluar el impacto en la supervivencia de los pacientes mostraron resultados similares¹¹⁻³⁰⁻⁴¹⁻⁴⁸. La infusión directa de citostáticos en la arteria hepática ha sido empleada como terapia adyuvante luego de resecciones curativa y no curativas⁵ y más recientemente para disminuir el estadio tumoral en pacientes con tumores irresecables⁷⁻⁴⁴ (Fig. 10)

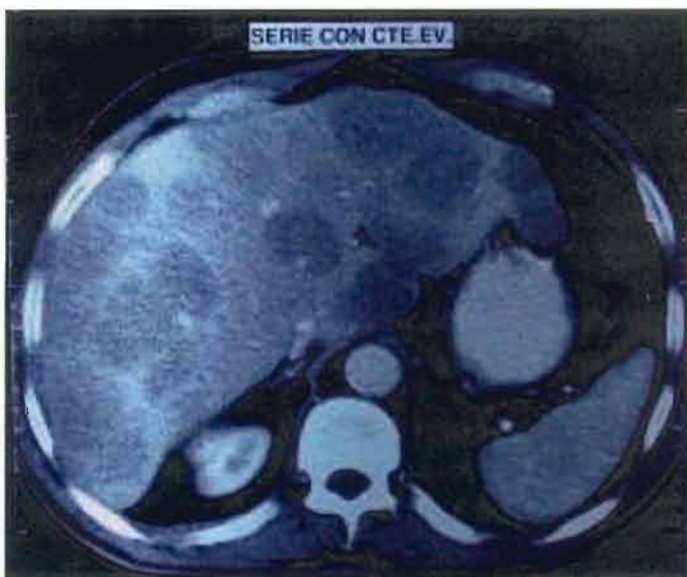

Fig. 10. Tomografía computada: Metástasis hepáticas colorrectales múltiples bilobares. Enfermedad irresecable.

La **técnica quirúrgica para implantar el catéter** tiene como paso previo a la colocación del mismo, la liberación completa de la glándula hepática para interrumpir la circulación arterial colateral. Por lo tanto, se ligan las arterias hepáticas accesorias con el objetivo de que el flujo arterial hepático se realice exclusivamente por la hepática propia²⁰. Seguidamente se ligan la arteria pilórica y las ramas duodenales en un trayecto de 2-3 cm de la **arteria gastroduodenal (AGD)** para evitar la toxicidad directa de las drogas en la mucosa gastroduodenal, el páncreas y la vía biliar. El catéter se coloca en la (AGD) con su extremo distal ubicado en la zona de unión de dicha arteria con la hepática común (Fig. 11) Se realiza colecistectomía profiláctica para prevenir el desarrollo de una colecistitis aguda de origen químico. El catéter se tuneliza a través de la pared abdominal y se lo conecta a un reservorio ubicado sobre la parrilla costal derecha y en la línea axilar anterior (Fig. 12) Luego de tres semanas de la cirugía se puede iniciar el tra-



Fig. 11. Quimioterapia regional intraarterial. Fotos intraoperatorias: 1) Catéter colocado en la arteria gastroduodenal (flecha) 2) Ubicación del reservorio a nivel subcutáneo (flecha).

tamiento citostático por el catéter²⁰. Los protocolos utilizados son variados según los distintos autores³⁰⁻³⁸⁻⁴⁹. E. de Santibañes y colaboradores comunicaron en 2003 la experiencia del Hospital Italiano de Buenos Aires²⁰ en el tratamiento de metástasis hepáticas CCR y la modalidad fue una **infusión continua con una bomba** de 1000 mg/m²/ día de 5 Fluorouracilo asociado a leucovorina 30 mg/m²/ día en bolo, mitomicina C 3 mg/m²/ día en bolo y dexametasona 8 mg/día. Se realizan 3 sesiones en días consecutivos y en ciclos cada 28 días²⁰. (Fig. 13) Para evaluar la **respuesta** se procede a un seguimiento clínico y bioquímico (hemograma y hepatograma) semanal, dosaje mensual de marcadores séricos tumorales (CEA y CA-19.9) y ecografía o tomografía abdominal y torácica cada 2 meses. El CA-19.9 suele incrementar sus niveles séricos

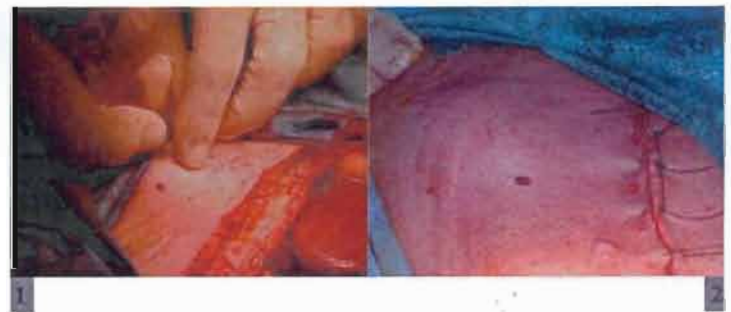

Fig. 12. Quimioterapia regional intraarterial. Fotos intraoperatorias: 1) Inyección de contraste por el reservorio: prueba de permeabilidad y perfusión hepática. 2) Lugar de implante del dispositivo.

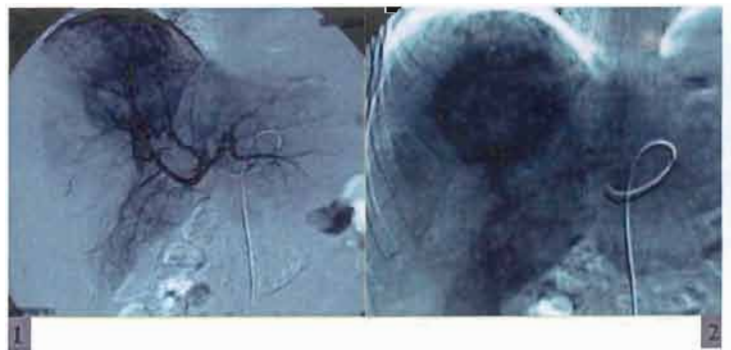


Fig. 13. Quimioterapia regional intraarterial: 1) Angiografía por el catéter 2) Vascularización de las metástasis hepáticas.

si se complica con una **colangitis secundaria** al procedimiento. Se definió como **respuesta completa** a la desaparición objetivada por medio de las imágenes de las lesiones y a la normalización de los marcadores tumorales. Se denomina **respuesta parcial** a la reducción del tamaño de las lesiones a más del 50% de la suma inicial de los diámetros de los nódulos con o sin normalización de los marcadores; y enfermedad estable a la falta de modificación del tamaño de las lesiones hepáticas y los marcadores séricos²⁰. Aquellos pacientes a los cuales se les suspende el tratamiento de quimioterapia local, habitualmente lo continúan por vía sistémica. En pacientes con metástasis hepáticas confinadas al hígado e irresecables, la probabilidad de curación, prolongación de la supervivencia o paliación es muy remota.

La respuesta tumoral con terapias convencionales de citostáticos por vía sistémica muestra respuestas tumorales entre el 18 y 28%²⁵. Por dicha razón, el objetivo final de la mayoría de los estudios en curso, es retrotraer la enfermedad hepática a un estadio inferior y así poder extirpar las metástasis por medio de la cirugía; única terapéutica actual con posibilidades de curación de estos enfermos². Esto puede lograrse a través de **tratamientos cronoquimioterapéuticos** con Oxaliplatino, 5-fluorouracilo y ácido folínico³⁹, o con el empleo de modernas drogas como el CTP11 (Irinotecán)⁴⁷ asociados o no a criocirugía o termoablación con radiofrecuencia⁸ y/o terapias de infusión endovascular con fluoropirimidinas (floxuridina y 5-fluorouracilo) asociadas⁴⁷ o no a drogas sistémicas⁹. El uso de **bombas de implante definitivo**, desarrolladas en un principio para administrar insulina en pacientes diabéticos ha **disminuido el número de complicaciones** y permite preservar la permeabilidad de la arteria hepática por más tiempo. Funcionan con presión a vapor que proviene de un derivado de fluorocarbono contenido en un reservorio sellado. Un flujo constante con energía inagotable es la base de su eficacia. En la República Argentina su utilización se ve limitada por el alto costo. Además, como por disponibilidad se administra 5FU en lugar de FURD, los volúmenes a ser utilizados de 5 FU son demasiado elevados para el pequeño reservorio que tienen las bombas de infusión. El desarrollo de la QRIA en pacientes con metástasis irresecables en ausencia de enfermedad extrahepática ofrece resultados alentadores^{31-33,34}. El tratamiento con altas dosis de citostáticos dirigidos exclusivamente al órgano comprometido por las metástasis, ha permitido aumentar la tasa de respuesta tumoral con bajos efectos sistémicos de la quimioterapia, generando esperanzas que ello se correlacione con un aumento en el tiempo de supervivencia³². La racionalidad para el uso de QRIA se ha sustentado en diferentes observaciones.

Primero, se sabe que a pesar de que el hígado posee una doble circulación a través de la vena porta y la arteria hepática, y que la mayoría de los tumores tienen una irrigación preponderantemente arterial¹, por lo cual, dirigiendo

una infusión local de quimioterápicos a través de la arteria hepática se expondrá a la célula maligna a altas dosis de la droga mientras se protege al resto de parénquima sano²⁴.

Segundo, la prolongada exposición a la infusión continua de derivados de la pirimidina (fluorouracilo y floxuridina), que son dependientes del reciclaje celular lleva a incrementar su respuesta.

Tercero, La fluoxuridina (FUDR) marcada con radioactividad es encontrada en las mismas concentraciones en el parénquima normal y en las metástasis cuando se infunde por vía portal, mientras que se **concentra 15 veces más en las metástasis** cuando se la infunde por vía arterial⁵⁰, y 400 veces más que luego de la infusión sistémica²⁴. Por último, la **FUDR**, un metabolito activo del 5-fluorouracilo (5-FU), tiene la ventaja de ser rápidamente metabolizado con un **porcentaje de extracción en su primer pasada por el hígado entre el 94% y el 99%**, lo cual previene su toxicidad sistémica^{22,23}. Los estudios controlados que comparan la eficacia de la quimioterapia sistémica versus la quimioterapia intraarterial se iniciaron en la década del 80^{31,32}. La mayoría de los pacientes tenían enfermedad irresecable y eran estratificados de acuerdo a la cantidad de parénquima hepático comprometido. Aunque los porcentajes de respuesta fueron mejores para la terapia regional (40%-62%) que para la quimioterapia sistémica (10%-20%), dichas diferencias no se correspondieron necesariamente con prolongaciones en la supervivencia. Estos hallazgos pueden ser el resultado de pequeñas poblaciones, inadecuados regímenes de quimioterapia sistémica, o un alto grado de entrecruzamiento hacia la terapia sistémica cuando existía toxicidad en la vía intraarterial. Aunque un meta análisis de estos estudios demostró ventajas estadísticamente significativas en cuanto a la supervivencia de la vía intraarterial, el mismo no tomó en consideración algunas variables de las poblaciones incluidas como por ejemplo: la existencia de enfermedad extrahepática en algunas de las series lo cual disminuye el efecto de los resultados³⁸.

La excelente respuesta local observada en pacientes tratados con QRIA sugiere a esta **opción como una posibilidad atractiva para el tratamiento de los pacientes con metástasis hepáticas irresecables de CCR**⁹ Curley y colaboradores^{14,15} han demostrado efectos beneficiosos del tratamiento intraarterial adyuvante luego de resecciones hepáticas curativas por metástasis de CCR¹⁵. Otros ensayos clínicos han comunicado una reducción en la recurrencia hepática con un aumento significativo de la supervivencia en pacientes que han recibido adyuvancia intraarterial luego de una cirugía curativa de metástasis del mismo origen^{9,34}.

La combinación de la leucovorina con una fluoropirimidina ha incrementado la tasa de respuesta tumoral en pacientes con metástasis hepáticas de CCR tratados por vía intraarterial^{31-33,35}. Kemeny y colaboradores publicaron en

1994 una serie de 42 pacientes portadores de metástasis hepáticas de CCR irresecables tratados por esta vía con un esquema combinado de floxuridina y leucovorina³⁶. En ellos se observó una respuesta completa o una reducción de más del 50% del tamaño original en el 56 % de la población con una supervivencia media de 24,2 meses. La supervivencia actuarial a 1 y 2 años fue de 86% y 62%, respectivamente. El efecto adverso más frecuentemente observado fue la toxicidad hepática que se observó en el 12% de la población. R. Adam y colaboradores² sugieren que la QRIA presenta actualmente la limitación de problemas relacionados con la toxicidad³. A pesar de ello, los autores sugieren que una vez superado este problema podría transformarse en una importante modalidad de tratamiento en pacientes con enfermedad irresecable. **La elevada incidencia de colangitis esclerosante de hasta el 40%** y la gran incidencia de progresión extrahepática observada en estos pacientes motiva que en el Hospital Paul Brousse de Paris se considere, como primera línea, esquemas agresivos de tratamiento sistémico con irinotecan u oxaliplatino antes que la QRIA^{2,3,4,39}.

La quimioterapia sistémica y locorregional para la reducción tumoral como puente hacia el rescate quirúrgico no deben competir entre ellas sino que complementarse como segunda línea de tratamiento en casos de fracasos del tratamiento sistémico. Numerosos trabajos se refieren a la **toxicidad biliar y particularmente a la colangitis esclerosante** secundaria a la QRIA¹. Kemeny y colaboradores han reducido su incidencia con el uso de **dexametasona** de 30 a 9% de los casos^{4,5,24-25}.

E. de Santibañes y colaboradores comunicaron en 2003²⁰ que el 10% de la población seleccionada nunca pudo someterse al tratamiento debido a inutilidad del sistema de infusión. El 30% de los casos tratados debió interrumpir la quimioterapia locorregional y pasar a tratamiento sistémico debido a complicaciones que fueron surgiendo durante el seguimiento. Señalan además que, la morbilidad global fue de 37,5%²⁰. La falta de registros estandarizados en los centros de referencia en patología oncológica, motiva que las complicaciones relacionadas con la quimioterapia locorregional hepática no estén correctamente evaluadas⁴².

En una revisión realizada por Heinrich y colaboradores²⁵ en el 2003 sobre más de 1.000 pacientes sometidos a quimioterapia locorregional, muestran una incidencia de complicaciones relacionadas con el catéter y su reservorio del 39%. En aquellos casos en que se implantó una bomba de infusión en lugar de un reservorio para inyección de quimioterapia, la incidencia de complicaciones descendió al 10%. En esta serie de 220 pacientes, 47% de la población con reservorio presentó complicaciones que motivaron la interrupción del tratamiento²⁵. **Las más frecuentes fueron:** 1) oclusión trombótica irreversible del catéter (17%); 2) filtración del reservorio; y 3) salida del catéter del reservorio por inyección a alta presión motivando do-

lor abdominal y extravasación del líquido en cavidad abdominal. En la misma serie, las complicaciones relacionadas con el catéter se presentaron con una incidencia de 52% siendo la más frecuente la **oclusión trombótica del catéter**. La trombosis de la arteria hepática se produjo en el 4% de los casos.

Como causas probables de las complicaciones trombóticas se postularan: 1) éstasis de la medicación dentro de la arteria y del catéter en los sistemas sin bomba; 2) tipo y dosis de droga utilizada; y 3) inadecuado mantenimiento del sistema de infusión. Los eventos trombóticos se reducen con la inyección diaria de bajas dosis de heparina y un bolo antes y después de cada infusión. Asimismo, se ha reportado una incidencia de **complicaciones del reservorio del 10%** de las cuales las más frecuentes son: 1) hematoma; 2) seroma; 3) ruptura de la membrana del reservorio; y 4) imposibilidad de localizar el reservorio en el tejido celular para la inyección de quimioterapia²⁴.

La colocación de un catéter y su reservorio para efectuar QRIA es un procedimiento complejo que necesita experiencia. Definitivamente existe una **curva de aprendizaje**.

En una publicación que analiza las **complicaciones** del método señalan que, las mismas tienen **5 veces más posibilidades** de ocurrir cuando el cirujano había efectuado menos de 10 procedimientos³³. El manejo posterior de esta modalidad terapéutica requiere un compromiso indiscutible del grupo tratante: cirujanos, oncólogos, radiólogos intervencionistas y personal de enfermería para así mejorar los resultados oncológicos y disminuir las complicaciones de su uso.

En resumen, la utilización de la QRIA para el tratamiento de los pacientes con metástasis hepáticas de CCR seleccionados, presenta una alta tasa de respuesta oncológica, la que se ve minimizada por el elevado índice de complicaciones.

3.3. QUIMIOEMBOLIZACION ARTERIAL

La **quimioembolización arterial (QEA)** combina la **aplicación intraarterial** de las drogas antitumorales con la **embolización tumoral selectiva**. La **aplicación local** ofrece mayor concentración de las drogas en el tumor y la **embolización** al ocluir el flujo arterial por un lado, incrementa la concentración intratumoral y por el otro, tiene un efecto citotóxico directo por isquemia. Con la quimioterapia intraarterial se aumenta **20 veces** la concentración local de la droga comparativamente a la sistémica y a su vez, la embolización **triplica** estos efectos⁴⁶.

La utilización de un **émbolo graso como el Lipiodol**, en una emulsión estable con las drogas antitumorales permite mayor selectividad, concentración y persistencia intratumoral de las mismas, potenciando aun más la acción antineoplásica local¹⁶. Las características del Lipiodol que enlentece transitoriamente el flujo sanguíneo, aumenta el

tiempo de contacto entre las drogas y las células tumorales. Así mismo, el Lipiodol tiene una hiperselectividad para las arterias neoplásicas actuando como un factor de vectorización y fijación tumoral, reflejado por la obtención de una concentración 4 veces mayor, en el tejido tumoral que en el hígado sano¹⁶⁻⁴⁶. Varios estudios han demostrado estos beneficios farmacocinéticos de las emulsiones de Lipiodol y drogas antitumorales utilizados en forma combinada, particularmente para el tratamiento del hepatocarcinoma¹⁶. La QEA tiene como objetivos fundamentales lograr una **alta acción tumoral local con poca repercusión sistémica**. Los tumores que más se benefician con este tratamiento son las **lesiones hipervascularizadas** de diseminación locorregional²⁶⁻²⁷⁻¹⁷. Si bien el tratamiento es útil con alta tasa de respuesta local en metástasis hepáticas de diversa estirpe histológica, sus **mejores resultados se obtienen en el hepatocarcinoma y las metástasis de tumores neuroendocrinos**¹⁹⁻²⁷⁻⁴⁶⁻⁵¹.

La QEA requiere una adecuada evaluación y preparación previa del paciente, el cual queda internado habitualmente 24-48 horas. El paciente debe ser bien hidratado por vía endovenosa, previamente y luego del procedimiento teniendo en cuenta la nefrotoxicidad del material de contraste, de las drogas antitumorales (particularmente el cisplatino) y la acidosis secundaria a la necrosis tumoral. La QEA se realiza en la sala de angiografía bajo sedación consciente, profilaxis antibiótica y antiemética, con un estricto monitoreo clínico y hemodinámico simultáneo. Luego de realizar una detallada angiografía preterapéutica como fue descrito precedentemente, se efectúa el cateterismo selectivo de las aferencias tumorales para infundir la **emulsión integrada por la droga antitumorales y Lipiodol** en estado micelar, selectivamente en los tumores. Se completa con la embolización selectiva del territorio tumoral con un agente embólico reabsorbible, dejando permeable las arterias del parénquima sano. De ser posible debe realizarse un tratamiento que involucre solo los segmentos comprometidos por la lesión, con una impregnación tumoral completa con las drogas y el Lipiodol incluyendo las arteriolas aferentes y los vasos portales con contacto tumoral.

Las drogas utilizadas varían según la estirpe tumoral, utilizándose preferentemente la doxorubicina en los tumores neuroendocrinos y en el hepatocarcinoma. En ocasiones, si el paciente presenta contraindicaciones a esta droga puede utilizarse la mitomicina o eventualmente el cisplatino en el hepatocarcinoma. El material de embolización y su tamaño debe ser seleccionado de acuerdo a varios factores incluyendo: 1) angioarquitectura de las lesiones; 2) función hepática; 3) perfusión portal; 4) selectividad del cateterismo; 5) sintomatología del paciente; y 6) objetivo terapéutico. Habitualmente se utilizan elementos reabsorbibles como los fragmentos de gelatina o las partículas de polivinilalcohol, siendo contraindicada la utilización de espirales metálicas por su nulo efecto isquémico y

el desarrollo de colaterales que pudiere dificultar tratamientos futuros.

La QEA suele ser el procedimiento que se realiza secuencialmente, con sesiones terapéuticas con un intervalo de 30-60 días y cuyo número depende de: 1) respuesta tumoral; 2) tolerancia al tratamiento; 3) sintomatología del paciente; y 4) recidiva morfológica. La QEA **no es un tratamiento inocuo**, presentando efectos adversos y complicaciones en un número reducido de casos. Luego del tratamiento los pacientes suelen tener **dolor abdominal, hipertermia, elevación de las enzimas hepáticas y leucocitosis** como respuesta inflamatoria al tratamiento denominándose **síndrome postembolización**. El mismo, no debe considerarse una complicación sino una reacción adversa prevista al efectuar el procedimiento. Requiere tratamiento sintomático para mejor confort del paciente. Las **complicaciones** relatadas en la literatura como colecistitis, pancreatitis, infarto esplénico, úlceras o hemorragias gastroduodenales, ocurren por infusión o embolización de territorios extrahepáticos y pueden ser evitadas con un buen conocimiento de la anatomía funcional hepática²⁷⁻⁴⁶. La **vasculitis ocurre en un 15%** de los pacientes y habitualmente obedece a una lesión endotelial como consecuencia de la toxicidad del quimioterápico. No suele tener consecuencias clínicas pero puede impedir el acceso vascular para futuras sesiones terapéuticas, siendo necesario en estos casos recurrir a las vías colaterales de vascularización hepática para hacer factible el tratamiento. La **insuficiencia hepática y renal** son complicaciones graves que pueden ser disminuidas con una correcta selección de pacientes e hidratación adecuada respectivamente. Es necesario ser muy prudente, particularmente en los pacientes cirróticos, con la técnica y extensión de la embolización. La **necrosis tumoral** es obviamente el objetivo buscado, pero en ocasiones ello puede conducir a complicaciones tales como **bilomas o fistulas biliares por daño de los conductos biliares** o transformarse en abscesos. Estas últimas son más frecuentes en pacientes con anastomosis biliar previas o con lesiones de los conductos biliares que constituyen factores de riesgo agregados¹⁶. La QEA esta **contraindicada** en pacientes con: 1) trombosis completa de la vena porta; 2) desfuncionalización de la misma por fistulas portosistémicas masivas, ya que la oclusión arterial en estos casos puede desencadenar una insuficiencia hepática. De todas formas, esta última no es una contraindicación absoluta si sobre la base del tamaño tumoral se puede realizar una **QEA subsegmentaria**; 3) ectasia de la vía biliar en el territorio que debe tratarse, ya que es frecuente una colangitis secundaria a la isquemia de los plexos vasculares peribiliares; 4) cirrosis avanzada; 5) estadiificación Okuda III para el hepatocarcinoma, ya que el tratamiento agrava frecuentemente la insuficiencia hepática y no cambia la progresión de la enfermedad⁴⁶⁻⁴⁰; 6) metástasis extrahepática, ya que el tratamiento solo esta orientado a controlar los tumores localizados en el hígado, sal-

vo que la sintomatología principal se origine en este órgano como suele suceder en las metástasis neuroendocrinas⁴⁶⁻⁵¹. (Fig. 14)

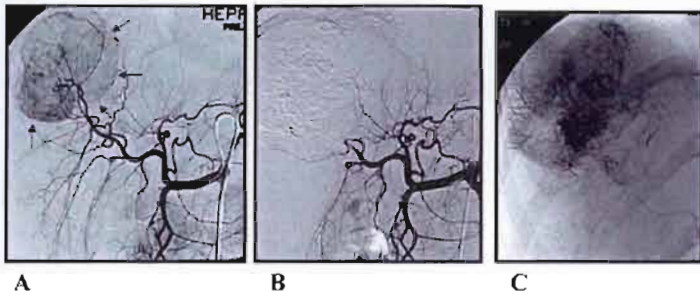


Fig. 14. Quimioembolización de metástasis hepática de tumor carcinoide. A- La angiografía hepática: muestra tumor carcinoide (flechas). B- Control post quimioembolización: demuestra una devascularización tumoral y la permeabilidad de las arterias al hígado sano y a territorios extrahepáticos. C- Radiografía simple: muestra el tumor y los vasos arteriales y portales con contacto tumoral, bien impregnados con la mezcla antiblastica.

La QEA hepática se indica en **tumores primarios o secundarios hepáticos hipervasculares y de diseminación locorregional portal**²⁷. El hepatocarcinoma y las metástasis de tumores neuroendocrinos digestivos constituyen la principal indicación del tratamiento⁴⁰⁻⁴⁶⁻⁵¹. Otros tumores metastáticos como los del CCR, el melanoma uveal y sarcomas también son factibles de tratarse con este método¹⁷⁻²⁷⁻⁵².

En general la QEA ofrece respuestas locales importantes, medidas tanto en términos morfológicos como por marcadores tumorales. En el **hepatocarcinoma** se observan respuestas humorales en mas del 75% de los pacientes y morfológicas entre 55-65% de los pacientes¹⁸⁻²⁷⁻⁴⁶. Estudios randomizados recientes han demostrado claramente el beneficio de la QEA en la supervivencia de los pacientes, particularmente en hepatocarcinoma asociado a cirrosis²⁶.

Las respuestas en el tratamiento de las **metástasis por tumores carcinoides** son muy satisfactorias y claramente superiores a las de quimioterapia sistémica, por lo cual es el tratamiento de elección para las metástasis irresecables⁴⁶. La alta tasa de respuestas favorables reportadas en la literatura son de aproximadamente 70-100% para control del síndrome carcinoide, 50-91% con respecto a los marcadores tumorales y de 30-80% en términos morfológicos, con una duración libre de síntomas de 6-42 meses¹²⁻⁵¹. Las respuestas en el tratamiento de las metástasis colorectales son variables, muy relacionadas a la vascularización tumoral y suele utilizarse solo en situaciones muy particulares ante el fracaso de otros tratamientos quimioterápicos²⁷⁻⁵².

Las **metástasis de melanoma ocular y las de sarcomas**, si bien infrecuentes, constituyen una excelente indicación con tasas de repuesta muy elevadas²⁷. En algunos casos,

particularmente en el hepatocarcinoma, la QEA puede realizarse como tratamiento de neoadjuvancia, combinada con otras terapéuticas. Una indicación clásica es realizar la **QEA en un paciente con hepatocarcinoma en lista de espera de trasplante hepático**, cuyo objetivo es evitar el crecimiento tumoral o el cambio de estadio mientras se espera el donante con el órgano receptor¹² (Fig. 15) Otra indicación es la reducción de la masa tumoral en un paciente cirrótico considerado inicialmente inoperable, que puede transformarse en operable al permitir una resección mas conservadora del parénquima hepático¹⁸⁻⁵⁴ (Fig. 16) La QEA puede complementarse con técnicas percutáneas. De tal manera que, es posible reducir la masa tumoral de un hepatocarcinoma por QEA y luego realizar un tratamiento para el tumor residual activo con alcoholización o con termoablación por radiofrecuencia, habiéndose reportado interesantes resultados con este tratamiento combinado.

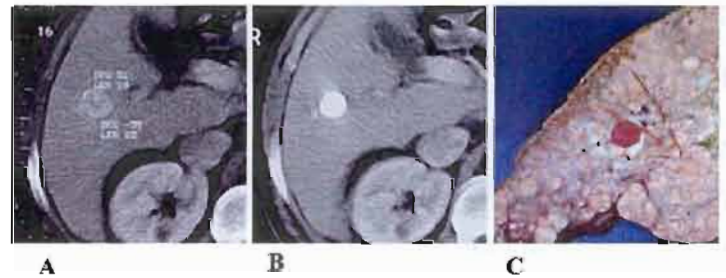


Fig. 15. Quimioembolización de hepatocarcinoma en hígado cirrótico. A- Tomografía computada: hepatocarcinoma asociado a cirrosis. Paciente en lista de espera para trasplante hepático. B- Control postquimioembolización luego de 1 año: muestra excelente respuesta con reducción de tamaño tumoral. C- Pieza quirúrgica del hígado explantado: cirrosis hepática y necrosis tumoral.

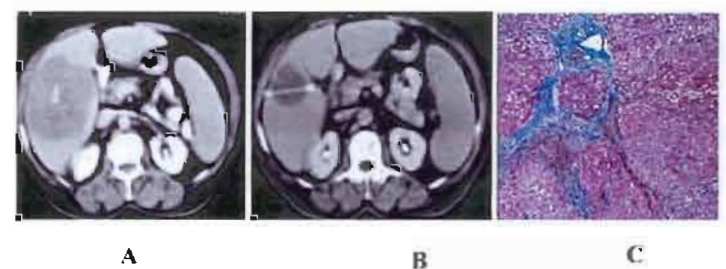


Fig. 16. Quimioembolización como tratamiento neoadjuvante (para rescate del paciente para cirugía de resección). A- Tomografía computada: muestra hepatocarcinoma en un hígado cirrótico. B- Control postquimioembolización: marcada reducción del tamaño tumoral. C- Histopatología de resección de la masa residual: muestra necrosis tumoral completa como consecuencia de la quimioembolización previa y cirrosis.

3.4. RADIOTERAPIA ENDOVASCULAR

La radioterapia endovascular es una forma de tratamiento antitumoral que utiliza la radioterapia interna introducida a través del cateterismo selectivo bajo técnica angiográfica. Existen reportes en la literatura sobre la utilización de **Yodo 131 e Ytrio90** con el objetivo de des-

truir las células tumorales⁶. La radioterapia interna se realiza con diferentes técnicas, utilizando el Lipiodol o microsferas como agentes vectorizantes del emisor radiante. El **Lipiodol marcado con yodo radioactivo**, aprovecha la capacidad de vectorización y enlentecimiento de flujo del Lipiodol para poder aplicar una dosis de 900-2400 MBq de yodo 131. Con esta dosis total suministrada en una sesión se obtienen aproximadamente 12 a 70 Gy en el tumor y 2 a 15 Gy en el hígado sano. El **Ytrio radiactivo** se encuentra en microsferas de 25 micrones de diámetro que se introducen en la arteria hepática selectivamente. Se reportan dosis de radiación de 50 a 100 Gy que producen necrosis tumoral con buena tolerancia. Se consigna que el riesgo mayor es el pasaje pulmonar a través de fístulas arterioportales que pueden conducir a una neumonitis actínica. La aplicación de la radioterapia endoluminal es bastante difícil ya que requiere un sistema de precaución para evitar la contaminación del personal y un sistema de aislamiento y eliminación de radioelementos durante varios días. Los estudios publicados en la literatura en pacientes con hepatocarcinomas y metastásis hepáticas de diversos orígenes han mostrado resultados variables, siendo su principal indicación aquellos pacientes con **trombosis portal** donde la QEA estuviera contraindicada⁶⁻²⁷.

4. TRATAMIENTOS INTRAPORTALES

EMBOLIZACIÓN PORTAL PREOPERATORIA

La **resección quirúrgica es el tratamiento de elección** para los tumores hepáticos pero presenta algunas limitaciones para ser aplicada a todos los pacientes. Una de ellas es que la extirpación de una importante cantidad de parénquima hepático lleva implícito un alto riesgo de insuficiencia hepática postoperatoria. De tal manera que, la cirugía está contraindicada en pacientes cuyo futuro hígado remanente no sea lo suficientemente grande y sano como para garantizar la función hepática. En estos casos seleccionados, la **embolización portal preoperatoria (EPP)** del segmento comprometido, permite la **hipertrofia compensadora del parénquima no embolizado (hígado remanente)**, evitando la insuficiencia hepática postoperatoria¹⁶⁻¹⁹.

La racionalidad del tratamiento se basa en la redistribución del flujo portal habitual, que contiene los factores hepatotróficos. Efectivamente se conoce desde hace varios años que el flujo sanguíneo portal favorece la regeneración del parénquima hepático. Ya en 1920 se demostró que la ligadura de una rama portal en conejos producía atrofia homolateral e hipertrofia contralateral³⁷.

Asimismo en situaciones clínicas donde exista flujo portal reducido, como en la cirrosis o luego de una anastomosis portocava se observa una atrofia hepática. La insulina

y el glucagon, secretados por el páncreas, son hormonas que estimulan la regeneración e hipertrofia hepática¹⁶⁻¹⁹. La EPP selectiva produce por una redistribución del flujo portal, que conduce los factores hepatotróficos secretados por el páncreas (glucagon, insulina) hacia el futuro hígado remanente. Además, la necrosis y el efecto inflamatorio producido por la embolización producen un aumento de otros factores hepatotróficos (HGF, TNF, etc.) de secreción local que aumentan aun más el volumen hepático residual. (Fig. 17)

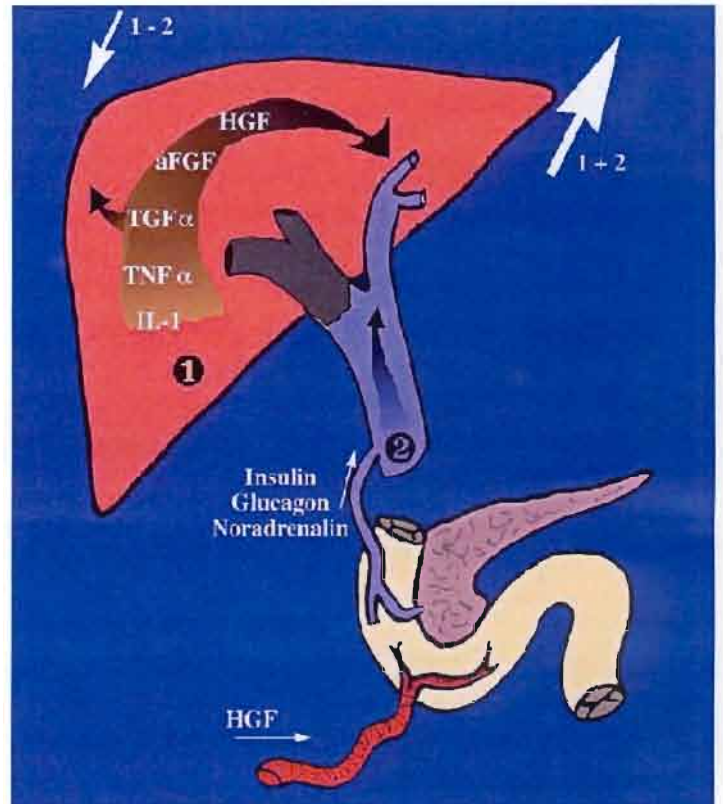


Fig 17. Oclusión portal: Fisiopatología. Transferencia de factores hepatotróficos y hormonas pancreáticas hacia lóbulo contralateral.

De tal manera que, se logra incrementar el tamaño del futuro hígado remanente para garantizar la función hepática postoperatoria. Se utiliza para aquellos casos con uno o varios tumores hepáticos de diámetro considerable, fundamentalmente del hemihígado derecho y donde la cantidad de parénquima remanente no será suficiente para mantener la función hepática. Además, las indicaciones para efectuar una EPP están reforzadas si el hígado donde asienta el tumor es **cirrótico**, y el mismo se encuentra próximo a venas mayores portales y/o suprahepáticas. (Fig. 18) Con este procedimiento se logra extender la opción de resección curativa para algunos pacientes seleccionados. H. Kinoshita y colaboradores en 1986³⁷ publicaron por primera vez la EPP y demostraron la manera de obtener la hipertrofia del parénquima hepático contralateral.

El tratamiento consiste en abordar el sistema portal en forma percutánea y/o quirúrgica para cateterizar selectivamente cada una de las ramas portales segmentarias que se

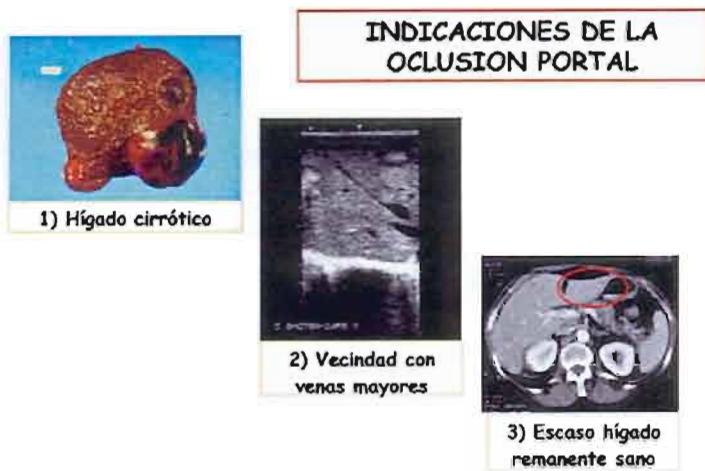

Fig. 18. Indicaciones de la oclusión portal 1) Hígado cirrótico. 2) Vecindad con venas mayores. 3) Escaso hígado remanente.

rán extirpadas en la futura cirugía. Es fundamental realizar una portografía e identificar bien las ramas portales de cada segmento hepático y sus variantes anatómicas para realizar un procedimiento eficaz y seguro. (Fig. 19) Secuencialmente se realiza una oclusión vascular con cianrilato que es un agente oclusivo que produce una **inflamación peribiliar**, fundamental para aumentar la secreción de factores hepatotróficos intrahepáticos.

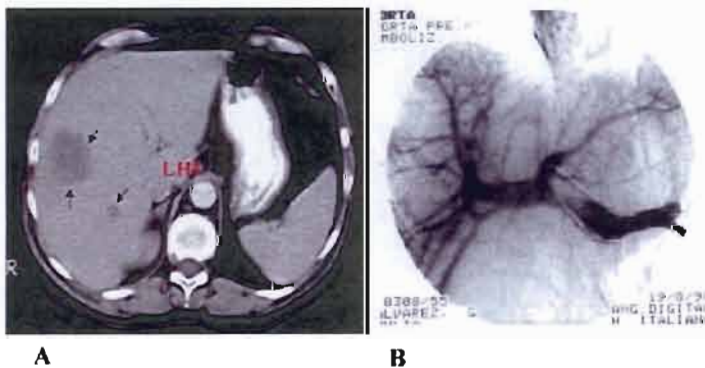


Fig. 19. Embolización portal preoperatoria como modalidad neoadyuvante. A- Tomografía computada: múltiples metástasis en el lóbulo hepático derecho. Presenta el lóbulo izquierdo de pequeño tamaño. B- Portografía por punción percutánea: muestra perfusión en ambos lóbulos hepáticos.

El procedimiento debe realizarse bajo estricto control angiográfico y radioscópico para embolizar exclusivamente el sector deseado y dejar permeables las ramas portales que vascularizan el hígado sano remanente. La utilización de otros agentes embólicos de uso más sencillo, como las gelatinas y los espirales metálicos, no son recomendables ya que no producen oclusiones extensas y definitivas, ni tampoco originan una importante reacción inflamatoria, elementos necesarios para lograr una buena hipertrofia del hígado sano no embolizado¹⁶⁻¹⁹.

La oclusión portal por embolización es el método de elección para lograr una importante regeneración de he-

patocitos. En ciertos casos, durante la estadificación intraoperatoria de un paciente puede decidirse la necesidad de hipertrofiar un hemihígado remanente y se podrá efectuar entonces la **oclusión portal intraoperatoria**. La misma se puede llevar a cabo por **ligadura** del tronco portal correspondiente o por **embolización** a través de la vena mesentérica inferior, por la cual se accede fácilmente al tronco portal. E. de Santibañes y colaboradores¹⁹, comunicaron en el 2002, que sobre 179 resecciones hepáticas mayores consecutivas, en el período 1999-2002, en 18 casos realizaron oclusiones portales, de las cuales 9 fueron por metástasis hepáticas colorrectales y todas pudieron ser resecadas sin mortalidad¹⁹.

En conclusión, la oclusión portal permitirá extirpar lesiones que previamente no eran resecables, estando justificado su empleo dado los buenos resultados en términos de supervivencia. Ahora bien, la **ligadura quirúrgica de una rama portal** tiene comparativamente varias desventajas con relación a la embolización. Las mismas son:

- 1) necesidad de una laparotomía;
- 2) abordaje del hilio hepático lo cual aumenta la morbilidad del procedimiento y crea adherencias para futuras operaciones;
- 3) ausencia de efecto inflamatorio selectivo peribiliar;
- 4) imposibilidad de detectar anomalías vasculares;
- 5) necesidad de realizar una oclusión proximal con el riesgo de desarrollar circulación colateral que continúe perfundiendo el parénquima hepático¹⁹⁻²¹.

El procedimiento de EPP suele ser bien tolerado por el paciente que requiere una internación de 24-48 horas. La resección hepática debe realizarse en un segundo tiempo, habitualmente entre **4 a 6 semanas posteriores**, siendo el aumento promedio de volumen hepático de 130 a 170 cc, lo que equivaldría a una ganancia de volumen del 35 al 63%¹⁶⁻¹⁹. (Fig. 20) Este es un novedoso procedimiento neoadyuvante que permite extender las indicaciones de la cirugía hepática en pacientes con tumores primarios o secundarios del hígado.

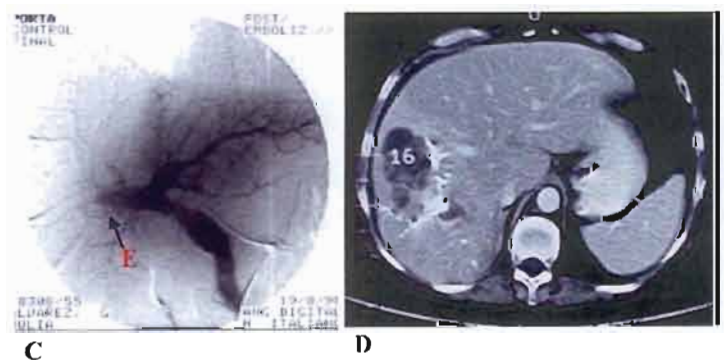


Fig. 20. Embolización portal preoperatoria como modalidad neoadyuvante. C- Portografía de control postembolización de las ramas derechas (E): con cianocrilato, muestra perfusión portal exclusivamente al lóbulo izquierdo. D- Tomografía computada de control a los 40 días: hipertrofia del lóbulo izquierdo, con tamaño suficiente para soportar una resección mayor.

5. CONCLUSIONES

1- Los tratamientos locorregionales endovasculares hepáticos son una alternativa terapéutica válida para algunos pacientes con tumores primarios o secundarios hepáticos.

2- Las indicaciones son precisas, y los procedimientos se realizan habitualmente en forma miniinvasiva (percutánea o endovascular) guiándose por imágenes angiográfica y radioscópicas.

3- Los procedimientos locorregionales son exitosos y sus complicaciones son infrecuentes si los mismos son efectuados por especialistas entrenados en estas técnicas y además se utiliza el equipamiento e instrumental adecuados.

4- Es fundamental un enfoque multidisciplinario entre el cirujano el oncólogo, y el radiólogo intervencionista para ofrecer un mayor beneficio al paciente.

BIBIOGRAFÍA

1. ACKERMAN N: The blood supply of experimental liver metastases: Changes in vascularity with increasing tumor growth. *Surgery* 1974; 75: 589-596.
2. ADAM R: Cirugía de las metástasis hepáticas colorrectales tras la quimioterapia neoadyuvante: aspectos clínicos. *Cáncer* 2001; 15: 44- 46.
3. ADAM R, HUGUET E, AZOULAY D, y colab.: Hepatic Resection after Down-Staging of unresectable hepatic colorectal metastases. *Surg Oncol Clin of N Am.* 2003; 12: 211-21.
4. ADAM R, HUGUET E, AZOULAY D, y colab.: Hepatic arterial infusion in unresectable hepatic colorectal metastases. *Surg Oncol Clin N Am* 2003; 12: 218
5. ALLEN – MERSH T, EARLAM S, FORDY C, y colab.: Quality of life and survival with continuous hepatic artery floxuridine infusion for colorectal liver metastases. *Lancet* 1994; 344: 1255-60
6. ANDREWS J, WALKER S., ACKERMAN R., y colab.: Hepatic radioembolization with yttrium 90 containing glass microspheres: preliminary results and clinical follow up . *J Nucl Med* 1994; 35: 1637-44
7. AZOULAY D, CATAING D, SMAIL A, y colab.: Resection of nonresectable liver metastases from colorectal cancer after percutaneous portal vein embolization. *Ann Surg* 2000; 231: 480-6.
8. BILCHK A, WOOD T, ALLEGRA D, y colab.: Cryosurgery and radiofrequency ablation for unresectable hepatic malignancies: a proposed algorithm. *Arch Surg* 2000; 135: 657-62
9. BILCHIK A: Arterial chemotherapy as adjuvant and palliative treatment of hepatic colorectal metastases: an update. *Surg Oncol Clin N Am* 2003; 12: 193-210
10. BLACKHEAR P, DORMON F, BLACKSHEAR PJR, y colab.: The design and initial testing of an implantable infusion pump. *Surg Gynecol Obstet* 1972; 134:51-5.
11. CHANG A, SCHNEIDER P, SUGARBAKER P, y colab.: A prospective randomized trial of regional versus systemic continuous 5-fluorodeoxyuridine chemotherapy in the treatment of colorectal liver metastases. *Ann Surg* 1987; 206: 685-93
12. CHUANG V: Hepatic tumor angiography: a subject review. *Radiology* 1983; 148: 633-639
13. CLAVIEN P, SELZNER N, MORSE M y colab.: Downstaging of hepatocellular carcinoma and liver metastases from colorectal cancer by selective intra-arterial chemotherapy. *Surgery* 2002; 131: 433-442
14. CURLEY S, CHASE J, ROH M, y colab.: Technical considerations and complications associated with the placement of 180 implantable hepatic arterial infusion devices. *Surgery* 1993; 114: 928-935
15. CURLEY S, ROH M, CHASE J, y colab.: Adjuvant hepatic arterial infusion chemotherapy after curative resection of colorectal liver metastases. *Am J Surg* 1993; 166: 743-6
16. DE BAERE T, ROCHE A, ELIAS D, y colab.: Preoperative portal vein embolization for extension of hepatectomy indications. *Hepatology* 1996; 24: 1386-9
17. DE SANTIBAÑES E, TELENTA M, GARCÍA MÓNACO R y colab.: Tratamiento de las metástasis hepáticas. *Rev Argent Cirug* 1993; Número extraordinario:1- 68
18. DE SANTIBAÑES E, CIARDULLO M, GARCÍA MÓNACO R y colab.: Tratamiento multimodal del hepatocarcinoma. *Acta Gastroent Latinoamer* 2001; 31: 367-375
19. DE SANTIBAÑES E, GARCÍA MÓNACO R, y colab.: Oclusión portal preoperatoria previa a resecciones hepáticas. *Rev Argent Cirug* 2002; 83: 126-133
20. DE SANTIBAÑES E, MC CORMACK L, PALLOTA, M, y colab.: Complicaciones y resultados oncológicos del uso de la quimioterapia regional hepática para el tratamiento de las metástasis del cáncer colorrectal. *Rev Argent Cirug* 2003 (en prensa)
21. DENYS A, ABEHSERA M, SAUVANET A, y colab.: Failure of right portal vein ligation to induce left lobe hypertrophy due to intrahepatic porto-portal collaterals: successful treatment with portal vein embolization. *AJR* 1999; 173: 633-635
22. ENSMINGER W, ROSOWSKY A, RASO V, y colab.: A clinical-pharmacological evaluation of hepatic arterial infusion of 5-fluoro-2-deoxyuridine and 5-fluorouracil. *Cancer Res* 1978; 38: 3784-92
23. ENSMINGER W Y GYVES J: Clinical pharmacology of hepatic arterial chemotherapy. *Sem Oncol* 1983; 10: 176-182
24. ENSMINGER W Y GYVES J. Regional chemotherapy of neoplastic disease. *Pharmacol Ther* 1983; 21: 277-293
25. FONG Y: Hepatic colorectal metastasis: Current surgical therapy, selection criteria for hepatectomy and role of adjuvant therapy. *Advances in surgery* 2000; 34: 351- 81
26. GARCÍA MÓNACO R, DE SANTIBAÑES E, PEKOLJ J, y colab.: Radiología intervencionista hepatobiliar. *Rev. Arg. Radiol.* 1994; 58: 139-157
27. GARCÍA MÓNACO R, DE SANTIBAÑES E, CIARDULLO M y colab.: Quimioembolización de los tumores primitivos y secundarios de hígado. *Rev Argent Cirug* 1994; 66: 7-11

28. HARMANTAS A, ROTSTEIN L, LANGER B y colab.: Regional versus systemic chemotherapy in the treatment of colorectal carcinoma metastases to the liver. *Cancer* 1996; 78: 1639-45
29. HEINRICH S., PETROWSKY H., SCHWINNEN, I, y colab.: Technical complications of continuous intra-arterial chemotherapy with 5- FU and FUDR for colorectal liver metastases. *Surgery* 1999; 133: 40-48
30. HOHN D, STAGG R, FRIEDMAN M, y colab.. A randomized trial of continuous intravenous versus hepatic intraarterial floxuridine in patients with colorectal cancer metastatic to the liver: The Northern California Oncology Group trial. *J Clin Oncol* 1989; 7: 1646-54
31. KEMENY N, DALY J, REICHMAN B, y colab.: Intrahepatic or systemic infusion fluorodeoxyuridine in patients with liver metastases from colorectal carcinoma. A randomized trial. *Ann Intern Med* 1987; 107: 459-65
32. KEMENY N, SEITER K, NIEDZWIECKI D y colab.: A randomized trial of intrahepatic infusion of fluorodeoxyuridine with dexametasona vs. fluorodeoxyuridine alone in the treatment of metastatic colorectal cancer. *Cancer* 1992; 69: 327-334
33. KEMENY N, SEITER K, CONTI J, y colab.: Hepatic arterial floxuridine and leucovorin for unresectable liver metastases from colorectal carcinoma. New dose schedules and survival update. *Cancer* 1994; 15: 1134-42
34. KEMENY N, CONTI J, COHEN A, y colab.: Phase II study of hepatic arterial floxuridine, leucovorin, and dexamethasone for unresectable liver metastases from colorectal carcinoma. *J Clin Oncol* 1994; 12: 2288-95
35. KEMENY N, CONTI J Y BERTINO J. Chemotherapy for colorectal cancer. *N Engl J Med* 1994; 331: 680-1
36. KEMENY N, HUANG Y, COHEN A, y colab.. Hepatic arterial infusion of chemotherapy after resection of hepatic metastases from colorectal Cancer *N Engl J Med* 1999; 341: 2039-48
37. KINOSHITA H, SAKAI K, HIROHASHI K, y colab.: Preoperative portal vein embolization for hepatocellular carcinoma. *World J Surg* 1986; 10: 803-7
38. KLOPP C, ALFORD T, BATEMAN J, y colab.: Fractionated intra-arterial cancer: Chemotherapy with methyl bis amine hydrochloride; a preliminary report. *Ann Surg* 1950; 132: 811-32.
39. LEVI F, ZIDANI R, VANNETZEL J, y colab.: Randomized multicenter trial of chronotherapy with oxaliplatin, fluorouracil, and folinic in metastatic colorectal cancer. *Lancet* 1997; 350: 681-6
40. LLOVET J Y BRUIX J: Systematic review of randomized trials for unresectable hepatocellular carcinoma: chemoembolization improves survival. *Hepatology* 2003; 37: 429-442
41. LORENZ M Y MULLER H: Randomized, multi-center trial of fluorouracil plus leucovorin administered either via hepatic arterial or intravenous infusion versus fluorodeoxyuridine administered via hepatic arterial infusion in patients with nonresectable liver metastases from colorectal carcinoma. *J. Clin Oncol* 2000; 18: 243-54
42. MARTINJ, O'CONNELL M, WIEAND H y colab.: Intra-arterial floxuridine Vs systemic fluorouracil for hepatic metastases from colorectal cancer. *Arch Surg* 1990; 125:1022-7
43. MCCARTER M AND FONG Y: Metastatic Liver Tumor. *Seminars in Surgical Oncology* 2000; 19: 177- 188
44. PETROWSKY H., GORIEN M., JARNAGIN W, y colab.: Second liver resections are safe and effective treatment for recurrent hepatic metastases from colorectal cancer". *Annals of Surgery* 2002; 235: 863- 71
45. PORTE J Y CLAVIEN A: Epidemiology, etiology, and natural history of liver tumors. Chapter 2. in *Malignant Liver Tumors: Current and Emerging Therapies. Second Edition.* Edited by Pierre A. Clavien. Jones and Bartlett Publishers. Sudbury, Massachusetts. 2003
46. ROCHE A, GIRISH B, DE BAERE T y colab.: Transcatheter arterial chemoembolization as first line treatment for hepatic metastasis from endocrine tumors. *Eur.Radiol* 2003; 13: 136-40
47. ROTHENBERG M, COX J, DEVORE R, y colab.: A multicenter, phase II trial of weekly irinotecan (CPT-11) in patients with previously treated colorectal carcinoma. *Cancer* 1999; 85 :786-95
48. ROUGIER P, LAPLANCHE A, HUGUIER M, y colab.. Hepatic arterial infusion of floxuridine in patients with liver metastases from colorectal carcinoma: long term results of a prospective randomized trial. *J Clin Oncol* 1992; 10: 1112-8
49. SELZNER N Y CLAVIEN A.: Selective continuous intra-arterial chemotherapy for liver tumors. Chapter 9. in *Malignant Liver Tumors: Current and Emerging Therapies. Second Edition.* Edited by Pierre A.Clavien. Jones and Bartlett Publishers, 2003
50. SIGURDSON E, RIDGE J, KEMENY N, y colab.: Tumor and liver drug uptake following hepatic artery and portal vein infusion. *J Clin Oncol* 1987; 5: 1836-40
51. THERASSE E, BREITMAYER F Y ROCHE A: Transcatheter chemoembolization of progressive carcinoid liver metastasis. *Radiology* 1993; 189: 541-547
52. TELLEZ C: Phase II trial of chemoembolization for the treatment of metastatic colorectal carcinoma to the liver and review of the literature cancer 1998; 82: 1250-59
53. VAUTHEY J, MARSH W, CENDAN J, y col.: Arterial therapy of hepatic colorectal metastases. *Br J Surg* 1996; 83: 447-55
54. YU Y, XU D, ZHOU y colab.: Experience with liver resection after hepatic arterial chemoembolization for hepatocellular carcinoma. *Cancer* 1993; 71: 62-65