

## ◆ MANUSCRITO ORIGINAL

# Diagnóstico, tratamiento y evolución del síndrome de Budd-Chiari: experiencia de un centro

Joaquín Solari,<sup>1</sup> Juan Carlos Bandi,<sup>1</sup> Omar Galdame,<sup>1</sup> Sebastián Marciano,<sup>1</sup> Eduardo Mullen,<sup>2</sup> Mónaco Ricardo García,<sup>3</sup> Elsa Nucifora,<sup>4</sup> Eduardo de Santibañes,<sup>1</sup> Adrián Gadano<sup>1</sup>

<sup>1</sup> Unidad de Trasplante Hepático, <sup>2</sup> Servicio de Anatomía Patológica, <sup>3</sup> Servicio de Diagnóstico por Imágenes y <sup>4</sup> Sección de Hematología. Hospital Italiano de Buenos Aires. Argentina.

*Acta Gastroenterol Latinoam* 2010;40:225-235

### Resumen

**Introducción.** El síndrome de Budd-Chiari es un cuadro de baja prevalencia ocasionado por una obstrucción en el tracto de salida del flujo hepático. Se asocia a estados procoagulantes y el trasplante hepático es una de las herramientas para su tratamiento. **Objetivos.** Evaluar la etiología, formas de presentación, tratamiento y evolución de los pacientes. **Pacientes y métodos.** Se incluyeron en forma prospectiva 10 pacientes adultos consecutivos con diagnóstico de Budd Chiari evaluados desde enero de 1998 hasta junio de 2009. La mediana de seguimiento fue de 32,4 meses (4 a 108 meses). **Resultados.** La edad media de los pacientes fue 34±12 años. La presentación fue aguda en 1 paciente, crónica en 2 y subaguda en 7. El intervalo entre la consulta al centro y el diagnóstico fue de 4±2 días. Las manifestaciones al ingreso fueron esplenomegalia en 8 pacientes, desnutrición en 7, ascitis en 6 y encefalopatía en 4. El diagnóstico se confirmó por angiografía. Al ingreso la concentración de protrombina fue ≤ 30% en 3 pacientes, entre 31 y 50% en 5; y > 50% en 2; el hematocrito fue > 45% en 5 pacientes y las plaquetas > 400.000/mm<sup>3</sup> en 6 pacientes. El MELD al diagnóstico fue ≤ 13 puntos en 4 pacientes, entre 14 y 16 en 5 y ≥ 17 en 1. Se detectó policitemia vera en 7 pacientes, trombocitemia esencial en 1 e inhibidor lúpico positivo en 4. Se anticoagularon 9 pacientes. Se realizó una angioplastia en 1 paciente y 6 requirieron prótesis intrahepática portosistémica. Falleció una paciente por hemorragia digestiva. Se tras-

plantaron dos pacientes. **Conclusión.** Todos los pacientes con síndrome de Budd-Chiari presentan una condición procoagulante. La prótesis intrahepática portosistémica es una herramienta útil en el tratamiento y el trasplante hepático debiera reservarse para aquellos casos refractarios a otras terapéuticas.

**Palabras claves.** Síndrome de Budd-Chiari, Prótesis intrahepática porto-sistémica, terapéutica.

### Diagnosis, treatment and evolution of the Budd-Chiari syndrome: A single center experience

#### Summary

**Introduction.** The Budd-Chiari syndrome is a low-prevalence disease due to an hepatic outflow obstruction. It is associated with procoagulant status and liver transplantation is one of the therapeutic tools for the treatment. **Objective.** To evaluate the etiology, presenting form, treatment and evolution of patients with Budd-Chiari syndrome. **Patients and method.** Ten consecutive adult patients with Budd-Chiari syndrome evaluated from January 1998 to June 2009 were prospectively included. The median follow up was 32.4 months (4-108 months). **Results.** The mean age of patients was 34±12 years old. Presentation was acute in 1 patient, chronic in 2 and subacute in 7. The mean time from consultation to diagnosis was 4±2 days. Clinical manifestations were splenomegaly in 8 patients, malnutrition in 7, ascites in 6 and encephalopathy in 4. Diagnosis was confirmed by angiography in all cases. Initial prothrombin concentration was < 30% in 3 patients, 31% to 50% in 5, and > 50% in 2; hemato-

**Correspondencia:** Joaquín Solari  
Diagonal 77 N° 1084, La Plata, Buenos Aires. Argentina.  
Tel. 011 4959-0200; interno 5370 / Fax: 011-4959-0346  
E-mail: joaquin.solari@hospitalitaliano.org.ar

*crit was > 45% in 5 patients and platelet count was > 400.000/mm<sup>3</sup> in 6. MELD distribution at diagnosis was ≤ 13 points in 4 patients, between 14 and 16 points in 5 and ≥ 17 points in 1. Polycythemia vera was detected in 7 patients, essential thrombocythemia in 1 and positive lupus inhibitor in 4. Nine patients were anticoagulated after diagnosis. Angioplasty was required in 1 patient and 6 were treated with a transjugular intrahepatic portosystemic shunt. Death occurred in 1 patient due to gastrointestinal bleeding. Two patients were transplanted. **Conclusion.** In our experience all patients with Budd-Chiari syndrome have a procoagulant status. The transjugular intrahepatic portosystemic shunt is effective in treating this syndrome and liver transplantation should be reserved for patients who are refractory to other therapeutics.*

**Key words.** Budd-Chiari Syndrome, Transjugular Intrahepatic Portosystemic Shunt, Therapeutics.

#### Abreviaciones:

TIPS: Prótesis portosistémica intrahepática.

SBC: Síndrome de Budd-Chiari.

El síndrome de Budd-Chiari (SBC) es una entidad que agrupa distintas patologías cuyo denominador común es la obstrucción del flujo venoso hepático debido a la oclusión de las venas suprahepáticas o de la vena cava inferior en su segmento suprahepático. En Occidente la causa más frecuente es la trombosis de las venas suprahepáticas. En Oriente y en el sur de África el síndrome habitualmente se debe a la obstrucción de la vena cava inferior a nivel suprahepático, siendo la causa más frecuente la trombosis de la misma o bien la presencia de membranas en la luz. La gravedad de la trombosis de las venas suprahepáticas está determinada por el número de venas afectadas y la velocidad de instauración de las lesiones. La tendencia natural de la enfermedad consiste en presentar varios episodios de trombosis separados en el tiempo, cuyo daño sobre el parénquima hepático se va incrementando.<sup>1-6</sup> Es muy frecuente el hallazgo de un estado protrombótico subyacente que requiere un estudio exhaustivo.<sup>1</sup>

Los objetivos en el paciente con SBC son reconocer y tratar la enfermedad y eventualmente la condición protrombótica subyacente, evitar la progresión de la trombosis de las venas suprahepáticas mediante un adecuado tratamiento anticoagulante, atenuar la congestión hepática para minimizar

el impacto sobre la función hepática y la aparición de síntomas derivados del desarrollo de hipertensión portal, y tratar las complicaciones, fundamentalmente la aparición de ascitis y la prevención primaria o secundaria de la hemorragia por várices esofágicas.<sup>7</sup>

Debido a su baja frecuencia (1:100.000 habitantes), no se disponen de estudios prospectivos aleatorizados que definan factores pronósticos universalmente aceptados y que comparen las distintas opciones terapéuticas entre sí.<sup>1</sup> Por ello, las recomendaciones se basan en experiencias retrospectivas de pequeñas series.

Por lo tanto, nuestro objetivo ha sido reportar una serie de pacientes con SBC atendidos en nuestro hospital, analizando su forma de presentación, diagnóstico, tratamiento y evolución. Pensamos que nuestro trabajo aporta la experiencia en el conjunto de decisiones tomadas en el ámbito de un centro de alta complejidad donde se puede disponer de todas las medidas diagnósticas y terapéuticas para estos pacientes y la evolución de la serie a largo plazo en este contexto.

#### Material y métodos

Entre enero de 1998 y junio de 2009, 10 pacientes adultos consecutivos con diagnóstico de SBC fueron estudiados en nuestro hospital. La mediana de seguimiento fue 32,4 meses con un rango de 4 a 108 meses. En todos los casos rescatamos los datos demográficos, la forma de presentación, los estudios realizados con la intención de definir su etiología, los tratamientos instaurados, el seguimiento y la evolución.

El diagnóstico presuntivo del SBC se estableció mediante el cuadro clínico y las exploraciones complementarias por imágenes, como la ecografía asociada al efecto Doppler. La confirmación del diagnóstico se realizó mediante la angiografía, la cual se realizó a todos los pacientes con sospecha clínica, independientemente del resultado de la ecografía. Asimismo, durante el mismo procedimiento se pudo obtener tejido hepático mediante punción-biopsia, con el fin de estadificar su evolución y eventualmente determinar la etiología.

Se aplicó un índice pronóstico para estimar la posible evolución de los pacientes. Esta puntuación se obtiene utilizando una ecuación de acuerdo con la siguiente fórmula: índice pronóstico = (score de ascitis x 0,75) + (score de Pugh x 0,28) + (edad x

0,037) + (creatinina x 0,0036). Aquellos pacientes que tienen un *score* mayor de 5,4 tienen mayor posibilidad de presentar una mala evolución en el seguimiento.<sup>8</sup> Este *score* se aplicó retrospectivamente en todos los pacientes, excepto en los últimos cuatro para quienes ya estaba disponible al momento del diagnóstico.

A los fines de presentar los casos, separamos a aquellos pacientes que se manifestaron con una corta enfermedad, dolor abdominal, ascitis, marcada elevación de las enzimas hepáticas y franco deterioro de la coagulación (aguda), de aquellos que debutaron con ascitis indolente o sangrado por hipertensión portal, con valores normales o levemente aumentados de aminotransferasas, moderada disminución de los factores de coagulación e ictericia poco frecuente (crónica). Los pacientes entre uno y otro de los extremos arriba mencionados fueron catalogados como de presentación subaguda.

En todos los pacientes se estudiaron las condiciones procoagulantes (determinación de proteína C y S, déficit de plasminógeno, inhibidores de la coagulación, factor V de Leiden, gen mutado de la protrombina 20210, AT III, síndrome antifosfolípido, hemoglobinuria paroxística nocturna, uso de anticonceptivos y punción-aspiración con biopsia de médula ósea).<sup>9</sup> Todos los pacientes fueron estudiados con tomografía de abdomen para descartar factores locales que favorecieran la trombosis.<sup>10,11,12</sup> A todos los pacientes se les realizó una biopsia hepática transyugular asociada con manometría y venografía, realizada por el mismo operador (JB).

Se procedió a la colocación de una prótesis intrahepática portosistémica (TIPS) en los pacientes que presentaban manifestaciones severas de la enfermedad, como ascitis, falla renal, hemorragia digestiva por hipertensión o deterioro de la función hepática. No tenían contraindicación para recibir un TIPS, como insuficiencia cardíaca o hipertensión pulmonar; y no tenían respuesta a la anticoagulación. Brevemente, la colocación del TIPS se inició con la colocación, bajo anestesia general, de un introductor vascular mediante la técnica de Seldinger en la vena yugular interna derecha. Se estableció una comunicación entre la vena suprahepática derecha y la rama portal derecha. Debido a la obstrucción total o parcial de las venas hepáticas en esta patología es imposible acceder mediante una de estas venas y es necesario crear el trayecto intrahepático desde la vena cava inferior intrahepática.<sup>13,14</sup> Una vez logrado el acceso a la vena porta, se dilató el trayecto parenqui-

matoso y las paredes vasculares de entrada a la vena porta y vena suprahepática con un balón de angioplastia. Finalmente, tras la dilatación del trayecto, se colocó una prótesis metálica recubierta (*Viatorr, Gore*) de longitud y diámetro variable con el fin de evitar el colapso o trombosis de la comunicación portosistémica establecida a nivel intraparenquimatoso. Una vez liberada la prótesis, se procedió a su dilatación con un balón de angioplastia. Se realizó la medición del gradiente de presión porto-cava con el fin de obtener un gradiente igual o inferior a 12 mmHg. A todos los pacientes se les administró heparina con el fin de evitar la trombosis aguda de la prótesis.<sup>3</sup> Se realizó ecografía hepática con Doppler cada 3 meses durante el primer año para controlar la permeabilidad de la prótesis. En el seguimiento no se sometieron los pacientes a una revisión periódica del TIPS por angiografía.

## Resultados

### Demografía

La edad media de presentación en nuestros pacientes fue de  $34 \pm 12$  años. De ellos, 7 fueron mujeres y 3 varones. Todos eran de raza blanca. Las características de los pacientes se muestran en la Tabla 1.

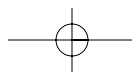
### Presentación, diagnóstico y etiología

Las manifestaciones principales al ingreso fueron esplenomegalia en 8 pacientes, desnutrición en 7, ascitis en 6 y encefalopatía en 4. De todos los pacientes, 1 se presentó en forma aguda, 7 en forma subaguda y 2 en forma crónica, siendo el intervalo entre la consulta al centro y el diagnóstico de  $4 \pm 2$  días.

Al ingreso, el diagnóstico se sospechó por ecografía hepática asociada con efecto Doppler en 8 pacientes y en los 10 se confirmó por angiografía.

En el momento de admisión la concentración de protrombina fue menor de 30% en 3, entre 31% y 50% en 5, y mayor de 50% en 2. La función renal era normal en todos, excepto el paciente con presentación aguda que ingresó con una creatinina de 2,4 mg/dl. El hematocrito fue mayor de 45% en 5 pacientes y el recuento de plaquetas mayor de 400.000 por  $\text{mm}^3$  en 6. El MELD en el momento del diagnóstico fue menor o igual a 13 puntos en 4, entre 14 y 16 puntos en 5, y mayor o igual a 17 en 1.

En todos los pacientes se realizó una punción de médula ósea que arrojó los siguientes resultados: 7 compatibles con policitemia vera, 1 con tromboci-



**Tabla 1.** Características demográficas, etiológicas y clínicas de los pacientes estudiados. Asimismo se indican los tratamientos aplicados.

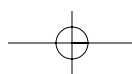
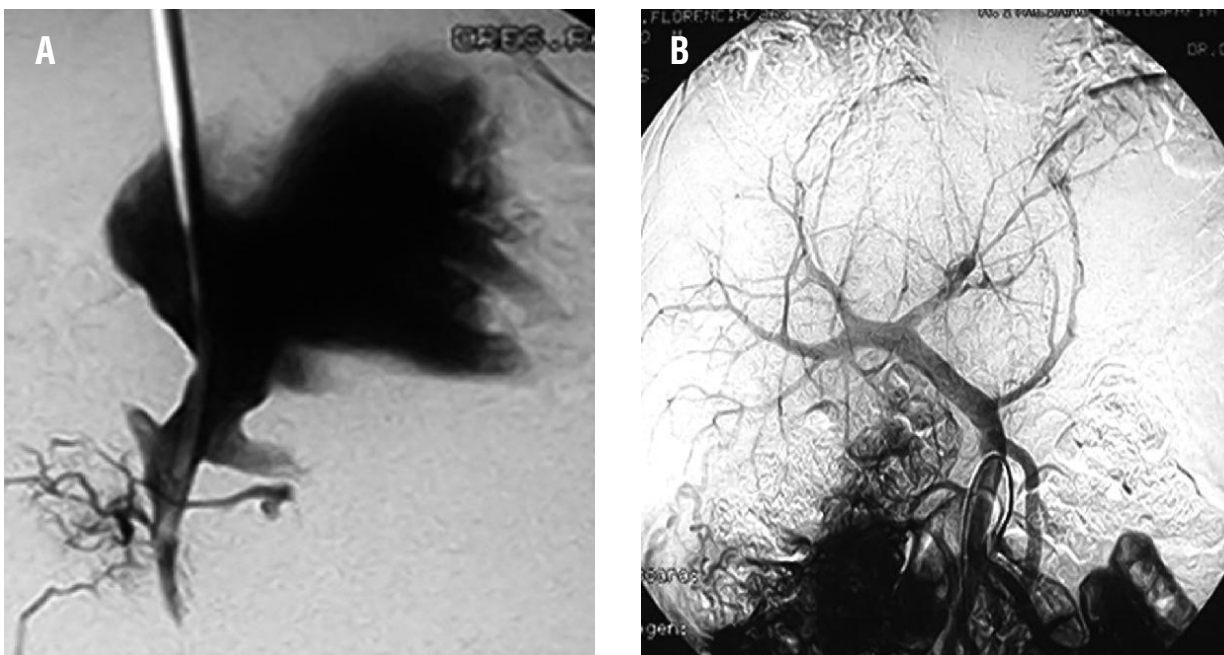
| Paciente | Edad | Sexo | Etiología              | Inhibidor lúpico | Presentación | Score Pronóstico | Anticoagulación | Angiografía  | Trasplante Hepático |
|----------|------|------|------------------------|------------------|--------------|------------------|-----------------|--------------|---------------------|
| 1        | 45   | F    | Policitemia Vera       | +                | Subaguda     | 4,2              | +               | TIPS         | -                   |
| 2        | 46   | F    | Policitemia Vera       | -                | Subaguda     | 5,0              | +               | -            | -                   |
| 3        | 22   | M    | Policitemia Vera       | -                | Subaguda     | 4,9              | +               | TIPS         | -                   |
| 4        | 28   | F    | Trombocitosis esencial | -                | Subaguda     | 4,8              | +               | -            | -                   |
| 5        | 32   | F    | Policitemia Vera       | +                | Fulminante   | 5,7              | +               | -            | +                   |
| 6        | 50   | F    | Policitemia Vera       | +                | Crónica      | 4,8              | +               | TIPS         | -                   |
| 7        | 24   | M    | -                      | +                | Subaguda     | 5,2              | +               | TIPS         | -                   |
| 8        | 51   | M    | -                      | -                | Crónica      | 6,5              | +               | Angioplastia | +                   |
| 9        | 28   | F    | Policitemia Vera       | -                | Subaguda     | 4                | +               | TIPS         | -                   |
| 10       | 39   | F    | Policitemia Vera       | -                | Subaguda     | 7,1              | +               | TIPS         | -                   |

tosis esencial y 2 sin alteraciones significativas. Se detectó policitemia vera en 7 pacientes, trombocitosis esencial en 1 e inhibidor lúpico positivo en 4. Existía enfermedad hematológica conocida en 2 pacientes (policitemia vera). El gen mutado de la protrombina, el déficit de plasminógeno y el factor V de Leiden no se determinaron en los dos primeros pacientes.

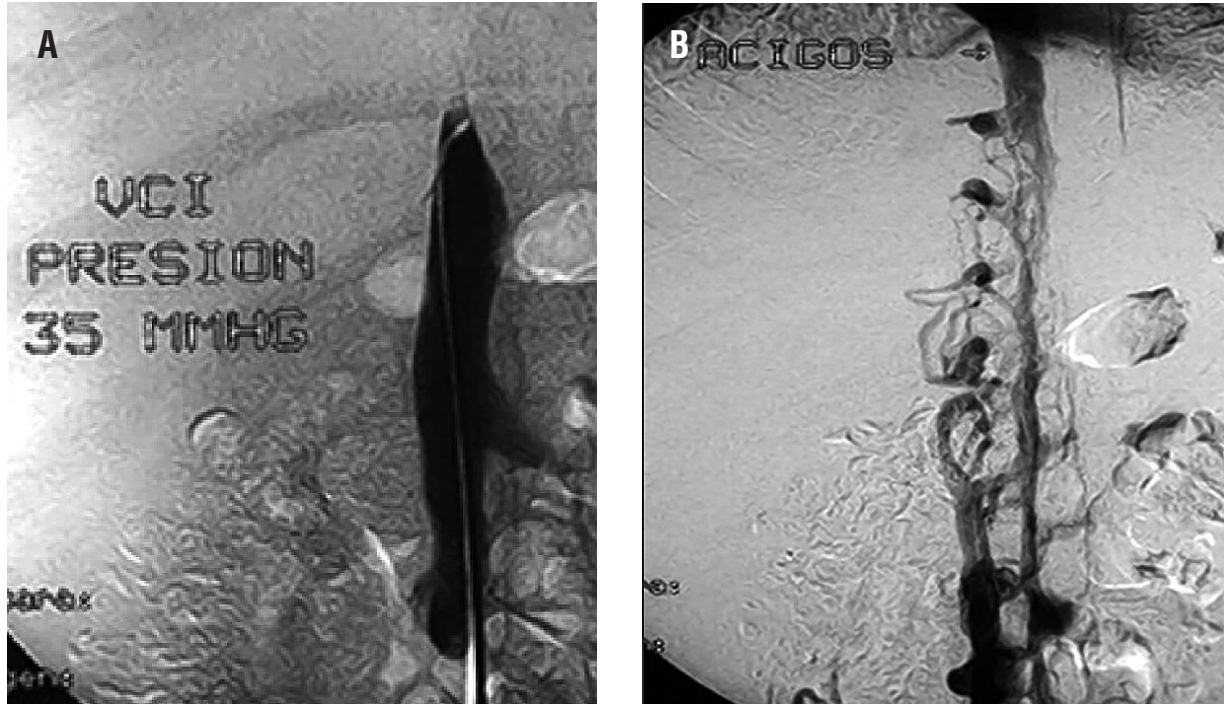
Como se observa en la Figura 1, la obstrucción de la vena hepática principal y la presencia de imágenes en tela de araña (*spider webs*); confirman el

diagnóstico de SBC (A).<sup>15</sup> En la misma imagen (B: retorno portal mediante arteriografía mesentérica) las ramas portales intrahepáticas son de pequeño calibre y no se observa drenaje hepático del flujo portal a través de las venas hepáticas obstruidas, lo cual constituye otro signo angiográfico característico. Otro hallazgo en todos los pacientes fue la compresión de la vena cava inferior intrahepática debido a la presencia de un lóbulo caudado congestivo (Figura 2, A). Esta compresión ocasiona el drenaje de la vena cava inferior a través de plexos paravertebrales

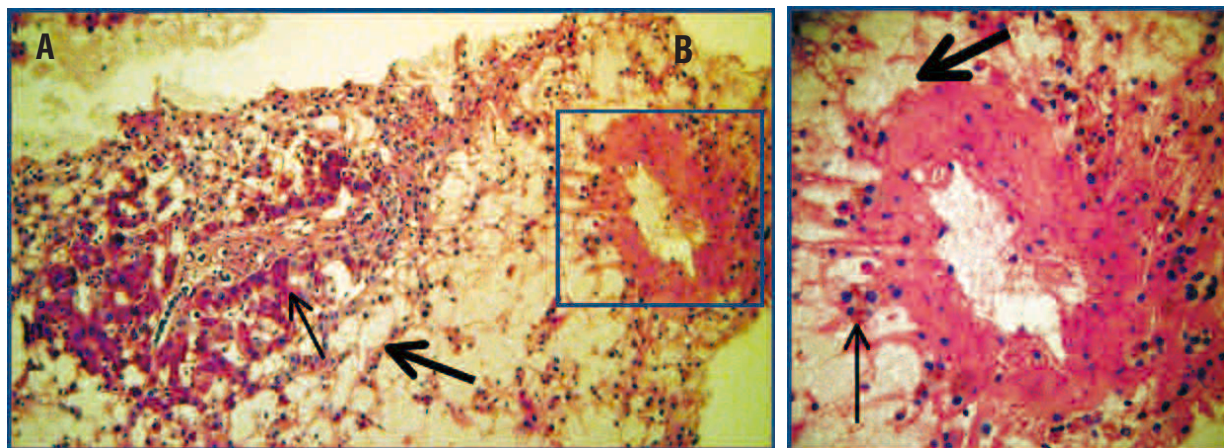
**Figura 1.** Venografía mediante set de biopsia transyugular (A). Ausencia de la vena hepática principal y presencia de imágenes en tela de araña (*spider webs*). Arteriografía mesentérica con retorno portal (B). Pequeñas ramas portales intrahepáticas. No se observa drenaje hepático del flujo portal.



**Figura 2.** Venografía en donde se observa la obstrucción casi completa de la vena cava inferior debida a su compresión por el lóbulo caudado congestivo (A). Drenaje de la vena cava a través de los plexos paravertebrales en el mismo paciente (B).



**Figura 3.** Anatomía patológica en paciente con síndrome de Budd Chiari agudo. En el panel A se observa necrosis y atrofia trabecular centrolobulillar y mesozonal (→), y hepatocitos peri-portales viables (→), [PAS: 100x]. En el área a mayor aumento (B), se observa una vena centrolobulillar con necrosis en zona 3 (→) y presencia de eritrocitos en el espacio de Disse (→), [PAS: 400x].



hacia la vena ácigos (Figura 2, B).<sup>10,11,12</sup>

Los hallazgos anatomopatológicos característicos del SBC son la necrosis y la congestión centrolobulillar, la inflamación portal y lobulillar.<sup>16</sup> Todos los pacientes evidenciaban marcada congestión centrolobulillar y grados variables de necrosis y fibrosis dependiendo de la velocidad de instauración de la

obstrucción venosa. En los pacientes con SBC agudo, la necrosis centrolobulillar con atrofia trabecular y la presencia de eritrocitos en el espacio de Disse fue la característica (Figura 3). En los pacientes con SBC más evolucionado (subagudo o crónico), se observó congestión en la vena centrolobulillar, fibrosis concéntrica centrolobulillar y septal con capilariza-

ción sinusoidal mesozonal. Dos de los pacientes de la serie presentaban esta forma mostrando fibrosis avanzada con origen en la vena centro lobulillar (Figuras 4 y 5).

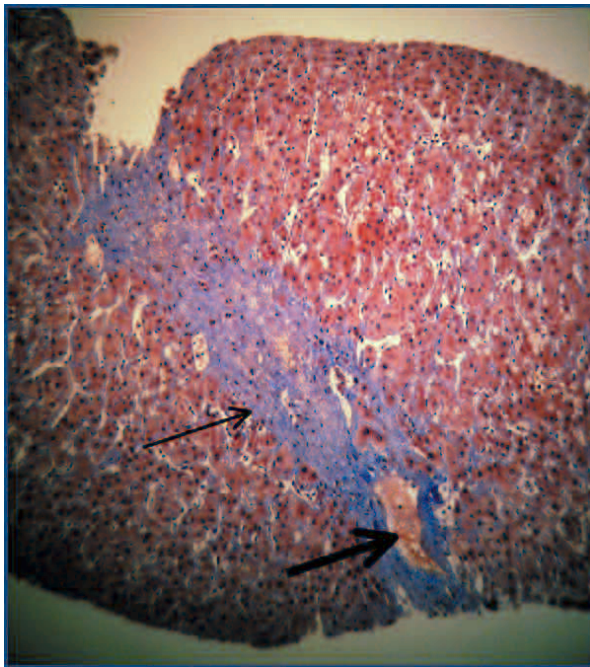
### Pronóstico y tratamiento

En la Tabla 1 se observan los scores pronósticos de los pacientes. Tres pacientes presentaron un score mayor de 5,4 y 2 de ellos debieron ser trasplantados.

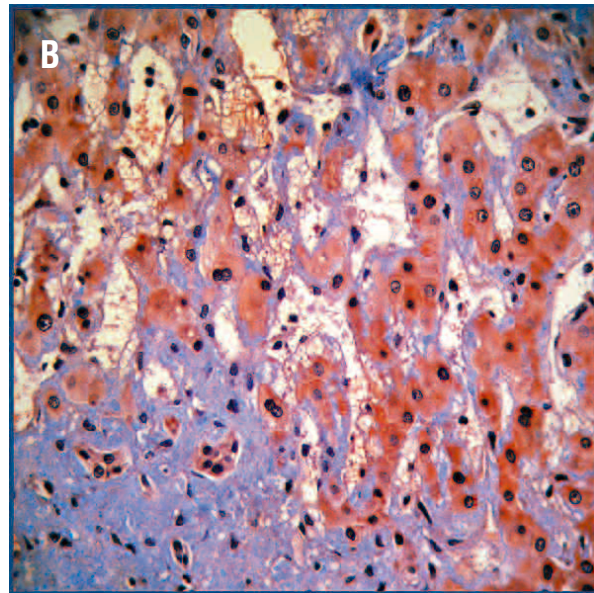
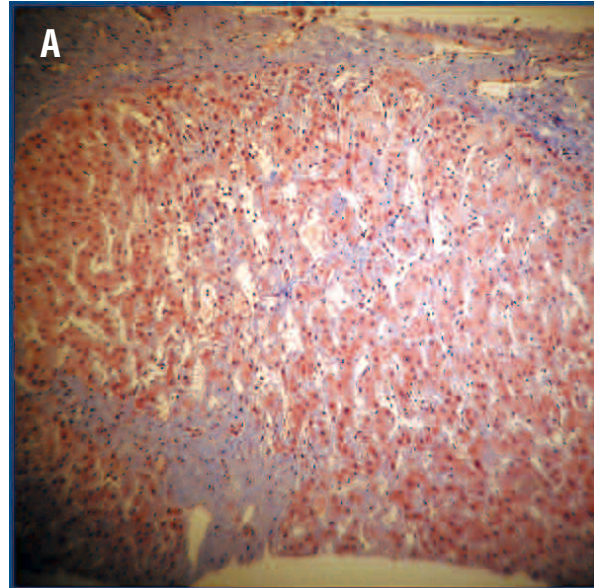
Se anticoagularon 9 pacientes comenzando dentro de las primeras 24 horas del diagnóstico con heparina de bajo peso molecular ajustado al peso y luego acenocumarol, manteniendo un RIN entre 2,5 y 3. En un paciente se realizó una angioplastia para dilatar el ostium de la vena suprahepática derecha.<sup>17,18</sup>

Seis pacientes requirieron la colocación de un TIPS, 4 de ellos por ascitis refractaria al tratamiento y deterioro de la función hepatocelular y 2 con la intención de descomprimir el territorio portal y con esto mejorar la función hepática. En la Figura 6A se observa el acceso a la rama derecha de la vena porta y la opacificación del territorio portal y sus colaterales. En la Figura 6B se observa el trayecto dilatado y

**Figura 4.** Anatomía patológica en paciente con síndrome de Budd Chiari crónico. Tricromico de Masson (100x) donde se observa congestión en vena centrolobulillar (→) y fibrosis concéntrica y septal (↔).

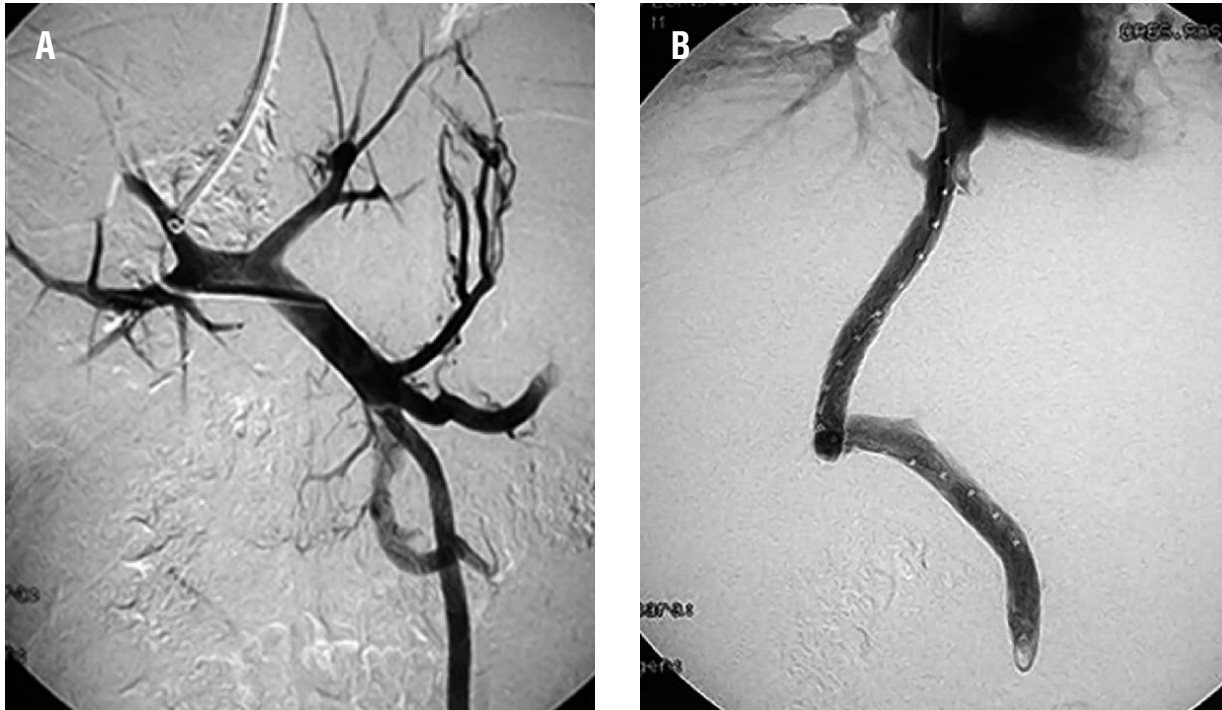


**Figura 5.** Anatomía patológica en paciente con síndrome de Budd Chiari crónico. Tricromico de Masson donde se observa fibrosis centrolobulillar (A: 100x) y capilarización sinusoidal mesozonal (B: 400x).



mantenido por la colocación de dos prótesis (Viatorr, Gore) de 40 y 80 mm de largo. En 5 de estos pacientes se utilizaron prótesis recubiertas con la necesidad de dos prótesis en cada caso debido a la extensión del trayecto intrahepático. El intervalo entre el diagnóstico y la colocación del TIPS fue de  $54 \pm 35$  días. No presentaron ninguna complicación técnica y todos fueron colocados por el mismo operador (JB). Todos los pacientes que recibieron un TIPS

**Figura 6.** Portografía a través del acceso a la rama derecha de la vena porta y la opacificación del territorio portal y sus colaterales (A). Trayecto dilatado y mantenido por la colocación de 2 prótesis de 40 y 80 mm de largo (B).



como tratamiento debieron ser anticoagulados en el procedimiento con el fin de evitar la trombosis aguda. La evolución post-TIPS fue favorable en todos los pacientes presentando como complicación el desarrollo de encefalopatía en 1 paciente. Ésta se trató médicamente con una excelente respuesta al mes del procedimiento. El éxito en la colocación del TIPS se valoró inmediatamente luego de colocado en base a los parámetros hemodinámicos, al constatar un descenso en el gradiente de presión, y durante el seguimiento prospectivo en base a parámetros clínicos.

Dos pacientes fueron trasplantados. La primera paciente fue trasplantada sin haber podido recibir otra terapéutica previa debido a su presentación fulminante. Evolucionó sin complicaciones, recibiendo anticoagulación durante 8 años y sin presentar nuevos eventos trombóticos en ninguno de los territorios. El segundo paciente trasplantado fue aquel al que inicialmente se le realizó angioplastia. A pesar del tratamiento inicial, evolucionó nuevamente con ascitis y deterioro de la función hepática al año del procedimiento. Su evolución a un año del trasplante es excelente.<sup>19-23</sup>

Falleció una paciente por hemorragia digestiva a dos años del diagnóstico, con pérdida del seguimiento y control médico en su lugar de origen. A

dicha paciente no se le había colocado un TIPS.

### Discusión

A pesar de ser un escaso grupo de pacientes, este trabajo describe prospectivamente la serie más grande de nuestro país y podemos realizar algunas observaciones.

Las manifestaciones clínicas al momento de la presentación no son propias del SBC, por lo que debe mantenerse un alto nivel de sospecha en pacientes con manifestaciones de hipertensión portal sin una clara causa. En este sentido, debe realizarse una completa historia clínica en busca de episodios de trombosis y factores locales que puedan predisponer a la obstrucción vascular en el territorio portal. En ocasiones los pacientes se presentan asintomáticos y el diagnóstico se realiza en el curso de una exploración ecográfica por otro motivo. En otras situaciones el SBC se puede presentar como un cuadro de dolor abdominal, vómitos, hepatomegalia dolorosa de aparición brusca, ictericia y ascitis. Si la obstrucción es aguda y completa, rápidamente se observan signos de insuficiencia hepática aguda grave, con encefalopatía y muerte. En algunos casos el cuadro se inicia con dolor abdominal agudo y *shock* por he-

moperitoneo, pudiéndose comprobar la rotura espontánea del hígado. En otras ocasiones estos mismos síntomas se desarrollan en el transcurso de varias semanas o incluso meses. Más frecuentemente el cuadro clínico se desarrolla de modo progresivo, estableciéndose un síndrome de hipertensión portal con todas sus posibles complicaciones: ascitis, peritonitis bacteriana espontánea, síndrome hepatorenal y hemorragia por várices esofágicas.<sup>2</sup>

La clasificación de la presentación en este síndrome es aún discutida.<sup>6</sup> Esta clasificación ha sido criticada<sup>3</sup> ya que, primero, combina duración y severidad, las cuales pueden estar dissociadas; segundo, la significación pronóstica de la misma no fue validada; y finalmente, la relación entre la presentación clínica y la lesión del parénquima hepático no es lineal. De hecho podemos encontrar extensa fibrosis del parénquima en pacientes con presentación aguda.<sup>16</sup>

Con respecto al laboratorio debemos remarcar que contrariamente a lo que uno espera en un paciente con cirrosis e hipertensión portal, la mitad de nuestros pacientes presentaban un hematocrito por encima de 45% y una cuarta parte de ellos un recuento plaquetario mayor a los valores normales.

Nosotros reportamos un intervalo de  $4\pm 2$  días entre el ingreso del paciente y el diagnóstico, pero hay que tener en cuenta que el período transcurrido desde los primeros síntomas del paciente hasta la derivación al centro excedían los 60 días en 6 de los 10 pacientes y esto último también está resaltado en la bibliografía como un problema a mejorar. El tiempo que transcurre desde el ingreso del paciente al centro hasta que se realiza el diagnóstico suele depender de las posibilidades diagnósticas, ya que el mismo se sospecha inicialmente por medio de la ecografía Doppler, pero es necesario realizar un cateterismo venoso suprahepático para confirmar la obstrucción del tracto de salida. Por otro lado, como es bien sabido, la ecografía Doppler es claramente más dependiente del operador de lo que pueden ser otros estudios como la arteriografía.

En manos experimentadas la imposibilidad de cateterizar las venas suprahepáticas, o en caso de lograr su cateterización la inyección de contraste y la venografía, ponen de manifiesto alteraciones características como son el estrechamiento irregular de las venas hepáticas y la aparición de un patrón de vasos anormales, de disposición aracniforme (denominados *spider webs*). El cateterismo de las venas suprahepáticas permite nuevas formas de tratamiento, muy eficaces en algunos casos.<sup>24</sup>

En el estudio etiológico pueden encontrarse factores genéticos trombofílicos (mutación del factor V, déficit de proteína C, etc.) y factores trombofílicos adquiridos (síndrome antifosfolípido, síndromes mieloproliferativos). Asimismo, es relativamente frecuente hallar pacientes que combinan varios de estos factores que interaccionando promoverían el desarrollo de trombosis. Los factores trombofílicos pueden ser evidentes en el momento del diagnóstico, como la policitemia vera o la trombocitemia esencial, u otras veces estar en forma latente y tan sólo ser diagnosticados mediante técnicas especiales como el crecimiento espontáneo de progenitores eritropoyéticos. Es importante destacar que, tras una búsqueda exhaustiva, no se halla ninguna causa protrombótica subyacente solamente en menos del 10% de los casos con SBC y en aproximadamente un 30% de los casos con trombosis del eje esplenoportal.<sup>1</sup> En nuestra serie de pacientes solo en uno no pudimos identificar el factor procoagulante que desencadenó el cuadro, pero éste era el paciente con la sospecha de membrana en vena cava inferior. Esto se correlaciona con los reportes actuales en donde se observa una disminución de los casos sin etiología debido a un mayor conocimiento de las posibles causas y una mejoría en los recursos de imágenes<sup>10-12</sup> y laboratorio<sup>11,25-34</sup> para llegar al diagnóstico. De éste último punto se desprende otra realidad: es crucial contar con todas las herramientas diagnósticas y terapéuticas para el abordaje de estos pacientes.<sup>35</sup> Actualmente los anticonceptivos orales probablemente no representen un factor procoagulante y esto es debido a las dosis más bajas de estrógenos utilizados en las presentaciones actuales (0,02 mg), pero los consideramos ya que al inicio de esta serie la condición procoagulante de los mismos era más significativa (0,04 mg).<sup>1,28</sup>

Debido a que no se dispone de estudios prospectivos aleatorizados que definan factores pronósticos universalmente aceptados y que evalúen las distintas opciones terapéuticas entre sí, las recomendaciones se basan en experiencias de series. Nosotros hemos intentado categorizar la evolución de los pacientes de acuerdo al cálculo del *score* de riesgo que contempla la edad, la creatinina, la ascitis y el *score* de *Child Pugh*.<sup>8</sup> En este sentido, los autores consideran que un *score* de riesgo mayor a 5,4 se asocia con una mala evolución de los pacientes considerando que solo el manejo clínico es insuficiente (anticoagulación). En nuestra serie 3 pacientes presentaron un *score* mayor a 5,4. Dos de ellos debie-



ron ser trasplantados.

Todos los pacientes deben recibir tratamiento anticoagulante tan pronto como sea posible y de modo indefinido para prevenir la aparición de nuevos fenómenos de trombosis. Si el diagnóstico de SBC se efectúa a las pocas horas de su aparición, algunos autores sugieren el empleo de agentes trombolíticos en las primeras 72 horas como el activador tisular del plasminógeno, uroquinasa o estreptoquinasa.<sup>36</sup> Sin embargo, la experiencia con esta técnica es mínima. En aquellos pacientes que presentan una estenosis segmentaria parcial y corta de una vena suprahepática, la angioplastia por vía transyugular o percutánea transhepática constituye un tratamiento efectivo y relativamente sencillo que restablece el drenaje fisiológico de las venas suprahepáticas. La limitación de esta técnica es el desarrollo de re-estenosis que obliga a la realización de sucesivas angioplastias. Se ha sugerido que un tratamiento combinado con la colocación de prótesis puede evitar la re-estenosis. En nuestra serie un paciente recibió angioplastia para dilatar el ostium de la vena suprahepática derecha obstruido sin necesidad de la colocación de una prótesis para mantenerlo permeable. Es por ello que es necesario contar en los centros en que estos pacientes son atendidos con los recursos diagnósticos y terapéuticos necesarios para su manejo.

En el resto de los pacientes se debe considerar la realización de un tratamiento derivativo cuando presentan una mala respuesta al tratamiento sintomático y anticoagulante. Durante mucho tiempo la intervención de elección ha sido la anastomosis portocava látero-lateral.<sup>37</sup> La compresión de la vena cava inferior por la hipertrofia del lóbulo caudado puede dificultar la eficacia descompresiva de la anastomosis, aunque la única situación que contraindica totalmente la realización de una anastomosis portocava látero-lateral o mesocava es la obstrucción completa de la vena cava inferior. El TIPS ofrece la ventaja de una menor morbimortalidad, una fácil colocación, la superación de la estenosis de la cava provocada por la hipertrofia del lóbulo caudado y un fácil manejo de las estenosis tardías mediante la colocación de nuevos *stents* si fuera necesario. Por todo ello se considera la técnica derivativa de elección.<sup>38</sup> Más recientemente, se ha desarrollado la realización de TIPS con utilización de prótesis recubiertas, lo que disminuye de manera significativa la necesidad de angioplastia y/o colocación de una nueva prótesis. En nuestra serie 6 pacientes fueron

sometidos a la colocación de un TIPS. Es de destacar la necesidad de la anticoagulación en el momento del procedimiento. De no ser así, la situación procoagulante de estos pacientes resulta en la trombosis aguda del trayecto. Esta situación es diferente a lo que ocurre habitualmente en pacientes sometidos a TIPS debido a otra etiología (cirrosis) en que la anticoagulación no cambia su evolución de estenosis u oclusión parcial.<sup>39</sup>

La utilidad del trasplante hepático se centra en los casos de presentación fulminante o cirrosis establecida con un deterioro severo de la función hepática. Aún en estas situaciones la realización previa de un TIPS podría evitar o diferir la necesidad del trasplante. En nuestra serie solo una paciente fue sometida a trasplante hepático de urgencia debido a su marcado deterioro de la función hepatocelular y encefalopatía grado IV, sin posibilidad de tratamiento anticoagulante o derivativo. Sin embargo, la paciente fue sometida a estudio angiográfico y de biopsia para confirmar el diagnóstico, evaluar posibilidades terapéuticas y descartar enfermedades intrahepáticas que contraindiquen el trasplante. En el segundo paciente trasplantado la posibilidad de realizar una angioplastia inicialmente facilitó su recuperación clínica y nutricional postergando la necesidad del trasplante. Excepto la paciente que requirió trasplante hepático por la presentación aguda del cuadro, todos los pacientes fueron anticoagulados y más de la mitad de ellos, 7 en total, debieron someterse a un procedimiento angiográfico como medida terapéutica. Esto resalta una vez más la necesidad de tratar a estos pacientes en centros que cuenten con equipos multidisciplinarios y todas las posibilidades terapéuticas.

Ningún paciente presentó hepatocarcinoma en el momento del diagnóstico, ni durante el seguimiento.<sup>40</sup> La supervivencia de nuestra serie de pacientes, con un seguimiento medio de 32,4 meses, fue del 87%, lo cual coincide con lo reportado en la literatura mundial.<sup>1</sup>

A modo de conclusión podemos decir que: 1) la mayoría de los pacientes con SBC presentan una condición procoagulante que debe buscarse exhaustivamente, 2) tanto el diagnóstico como el tratamiento de estos pacientes requieren de alta complejidad por lo que, ante la sospecha diagnóstica, deben derivarse a un centro capacitado para el manejo de esta patología, y 3) el TIPS es una herramienta útil en el tratamiento y el trasplante hepático que debería reservarse para aquellos pacientes que se presen-

tan en forma fulminante o son refractarios a las otras terapéuticas.

*Ninguno de los autores tiene conflictos de interés.  
No hubo apoyo financiero alguno destinado a este estudio.*

## Referencias

- De Leve LD, Valla DC, Garcia-Tsao G. Vascular disorders of the liver. AASLD Practice Guidelines. Hepatology 2009; 49:1729-1764.
- Valla DC. Budd-Chiari syndrome and veno-occlusive disease/sinusoidal obstruction syndrome. Gut 2008;57:1469-1478.
- Valla DC. The diagnosis and management of the Budd-Chiari syndrome: consensus and controversies. Hepatology 2003;38:793-803.
- Menon KV, Shah V, Kamath P. The Budd-Chiari syndrome. N Engl J Med 2004;350:578-585.
- Valla DC. Hepatic vein thrombosis (Budd-Chiari syndrome). Semin Liver Dis 2002;22:5-14.
- Janssen H, Garcia-Pagan JC, Elias E, for the European Group for the Study of Vascular Disorders of the Liver. Budd-Chiari syndrome: a review by an expert panel. J Hepatol 2003;38:364-371.
- Horton JD, San Miguel FL, Ortiz JA. Budd-Chiari syndrome: illustrated review of current management. Liver Int 2008;28:455-466.
- Zeitoun G, Escolano S, Hadengue A, Azar N, El Younsi M, Mallet A, Boudet MJ. Outcome of Budd-Chiari syndrome: a multivariate analysis of factors related to survival including surgical portosystemic shunting. Hepatology 1999;30: 84-89.
- Janssen HL, Meinardi JR, Vleggaar FP, van Uum SH, Haagsma EB, van Der Meer FJ, van Hattum J. Factor V Leiden mutation, prothrombin gene mutation, and deficiencies in coagulation inhibitors associated with Budd-Chiari syndrome and portal vein thrombosis: results of a case-control study. Blood 2000;96:2364-2368.
- Lupescu IG, Dobromir C, Popa GA, Gheorghe L, Georgescu SA. Spiral computed tomography and magnetic resonance angiography evaluation in Budd Chiari syndrome. J Gastrointest Liver Dis 2008;17:223-226.
- Vilgrain V, Lewin M, Vons C, Denys A, Valla D, Flejou JF, Belghiti J. Hepatic nodules in Budd-Chiari syndrome: imaging features. Radiology 1999;210:443-450.
- Noone TC, Semelka RC, Siegelman ES. Budd-Chiari syndrome: spectrum of appearances of acute, subacute, and chronic disease with magnetic resonance imaging. J Magn Reson Imaging 2000;11:44-50.
- Panagiotou I, Kelekis DA, Karatza C, Nikolaou V, Mouyia V, Brountzos E. Treatment of Budd-Chiari syndrome by transjugular intrahepatic portosystemic shunt. Hepatogastroenterology 2007;54:1813-1816.
- Darwish Murad S, Valla DC, de Groen PC, Zeitoun G, Hopmans JA, Haagsma EB, van Hoek B, Hansen BE, Rosendaal FR, Janssen HL. Determinants of survival and the effect of portosystemic shunting in patients with Budd-Chiari syndrome. Hepatology 2004;39:500-508.
- Kreel L, Freston JW, Clain D. Vascular radiology in the Budd-Chiari syndrome. Br J Radiol 1967;40:755-759.
- Tang TJ, Batts KP, de Groen PC, van Hoek B, Haagsma EB, Hop WC, Janssen HL. The prognostic value of histology in the assessment of patients with Budd-Chiari syndrome. J Hepatol 2001;35:338-343.
- Beckett D, Olliff S. Interventional radiology in the management of Budd Chiari syndrome. Cardiovasc Intervent Radiol 2008;31:839-847.
- Fisher NC, McCafferty I, Dolapci M, Wali M, Buckels JA, Olliff SP, Elias E. Managing Budd-Chiari syndrome: a retrospective review of percutaneous hepatic vein angioplasty and surgical shunting. Gut 1999;44:568-574.
- Half G, Todo S, Tzakis AG, Gordon RD, Starzl TE. Liver Transplantation for the Budd-Chiari syndrome. Ann Surg 1990;211:43-49.
- Srinivasan P, Rela M, Prachalias A, Muiesan P, Portmann B, Mufti GJ, Pagliuca A. Liver transplantation for Budd-Chiari syndrome. Transplantation 2002;73:973-977.
- Murad SD, Kamath PS. Liver transplantation for Budd-Chiari syndrome: when is it really necessary? Liver Transpl 2008;14:133-135.
- Ulrich F, Pratschke J, Neumann U, Pascher A, Puhl G, Fellmer P, Weiss S, Jonas S, Neuhaus P. Eighteen years of liver transplantation experience in patients with advanced Budd-Chiari syndrome. Liver Transpl 2008;14:144-150.
- Segev DL, Nguyen GC, Locke JE, Simpkins CE, Montgomery RA, Maley WR, Thuluvath PJ. Twenty years of liver transplantation for Budd-Chiari syndrome: a national registry analysis. Liver Transpl 2007;13:1285-1294.
- Bachet JB, Condat B, Hagège H, Plessier A, Consigny Y, Belghiti J, Valla D. Long-term portosystemic shunt patency as a determinant of outcome in Budd-Chiari syndrome. J Hepatol 2007;46:60-68.
- Mohanty D, Shetty S, Ghosh K, Pawar A, Abraham P. Hereditary thrombophilia as a cause of Budd-Chiari syndrome: a study from Western India. Hepatology 2001;34:666-670.
- Espinosa G, Font J, Garcia-Pagan JC, Tassies D, Reverter JC, Gaig C, Cervantes F. Budd-Chiari syndrome secondary to antiphospholipid syndrome: clinical and immunologic characteristics of 43 patients. Medicine (Baltimore) 2001;80:345-354.
- Pelletier S, Landi B, Piette JC, Ekert P, Coutellier A, Desmoulins C, Fadlallah JP, Herson S, Valla D. Antiphospholipid syndrome as the second cause of non timorous Budd-Chiari syndrome. J Hepatol 1994;21:76-80.
- Valla D, Le MG, Poynard T, Zucman N, Rueff B, Benhamou JP. Risk of hepatic vein thrombosis in relation to recent use of oral contraceptives. A case-control study. Gastroenterology 1986;90:807-811.
- Najejan Y, Rain JD. The very long-term evolution of polycythemia vera: an analysis of 318 patients initially treated by phlebotomy or 32 P between 1969 and 1981. Semin Hematol 1997;34:6-16.
- Solano FX, Young E, Talamo TS, Dekker A. Constrictive pericarditis mimicking Budd-Chiari syndrome. Am J Med 1986;80:113-115.
- Mohanty S, Saxena R, Acharya SK. Activated protein C resistance in Budd-Chiari syndrome. Int J Hematol 2000; 72:255.

32. Colaizzo D, Amitrano L, Tiscia GL, Iannaccone L, Gallone A, Grandone E, Guardascione MA, Margaglione M. Occurrence of the JAK2 V617F mutation in the Budd-Chiari syndrome. *Blood Coagul Fibrinolysis* 2008;19:459-462.
33. Smalberg JH, Murad SD, Braakman E, Valk PJ, Janssen HL, Leebeek FW. Myeloproliferative disease in the pathogenesis and survival of Budd-Chiari syndrome. *Haematologica* 2006;91:1712-1713.
34. Ouakaa-Kchaou A, Ennaifer R, Belhadj N, Gargouri D, Elloumi H, Romani M, Kochlef A, Kilani A, Kharrat J, Ghorbel A. Celiac disease associated with Budd-Chiari syndrome. *Presse Med* 2008;37(2 Pt 1):239-241.
35. Denninger MH, Chait Y, Casadevall N, Hillaire S, Guillin MC, Bezeaud A, Erlinger S. Cause of portal or hepatic venous thrombosis in adults: the role of multiple concurrent factors. *Hepatology* 2000;31:587-591.
36. Reza F, Naser DE, Hossein G, Mehrdad Z. Combination of thrombolytic therapy and angioplastic stent insertion in a patient with Budd-Chiari syndrome. *World J Gastroenterol* 2007;13:3767-3769.
37. Orloff MJ, Daily PO, Orloff SL, Girard B, Orloff MS. A 27-year experience with surgical treatment of Budd-Chiari syndrome. *Ann Surg* 2000;232:340-352.
38. Senzolo M, Cholongitas E, Davies N, Marelli L, Shusang V, Patch D, Burroughs AK. Transjugular intrahepatic portosystemic Shunt (TIPS), the preferred therapeutic option for Budd Chiari syndrome associated with portal vein thrombosis. *Am J Gastroenterol* 2006;101:2163-2165.
39. Perelló A, García-Pagán JC, Gilabert R, Suárez Y, Moitinho E, Cervantes F, Reverter JC, Escorsell A, Bosch J, Rodés J. TIPS is a useful long-term derivative therapy for patients with Budd-Chiari syndrome uncontrolled by medical therapy. *Hepatology* 2002;35:132-139.
40. Moucari R, Rautou PE, Cazals-Hatem D, Geara A, Bureau C, Consigny Y, Francoz C, Denninger MH, Vilgrain V, Belghiti J, Durand F, Valla D, Plessier A. Hepatocellular carcinoma in Budd-Chiari syndrome: characteristics and risk factors. *Gut* 2008;57:828-833.