

Síndrome de la vena cava superior en el posoperatorio inmediato de trasplante cardíaco: tratamiento endovascular

Endovascular Treatment of Superior Vena Cava Syndrome in the Immediate Postoperative Period of Heart Transplantation

RICARDO G. MARENCHINO¹, ROMÁN D. ROSTAGNO², CÉSAR A. BELZITI^{MTSAC, 3}, HÉCTOR D. ALBORNOZ⁴, ALBERTO DOMENECH^{MTSAC, 5}, NORBERTO VULCANO^{6,7}, RICARDO D. GARCÍA MÓNACO⁸, ROBERTO R. BATTELLINI⁹

Recibido: 23/08/2010

Aceptado: 20/10/2010

Dirección para separatas:

Dr. Ricardo G. Marechino
Hospital Italiano de Buenos Aires
Gascón 450 - (1181) CABA
Cel. (011) 15-5596-0511
Tel. (011) 4958-5836
Fax (011) 4958-2464
e-mail: ricardo.marechino@hospitalitaliano.org.ar

RESUMEN

El trasplante cardíaco está indicado en pacientes con insuficiencia cardíaca terminal sin opción de tratamiento médico, intervencionista o quirúrgico y puede realizarse utilizando fundamentalmente tres variantes técnicas. El beneficio de la técnica bicava en términos de parámetros hemodinámicos y clínicos la ha convertido en la más utilizada, aunque es técnicamente más demandante y puede tener algunas consecuencias, como estenosis en las anastomosis de las venas cavas.

En esta presentación se describe el caso de un paciente sometido a trasplante cardíaco ortotópico con técnica bicava que en el primer día del posoperatorio desarrolló el síndrome de la vena cava superior. Durante el segundo día posoperatorio y ante sintomatología progresiva, a pesar de haberse administrado anticoagulación, se decidió realizar una flebografía diagnóstica y al mismo tiempo tratamiento endovascular.

En ese procedimiento se recanalizó la vena cava superior y se implantaron tres *stents* autoexpandibles, con lo que se logró permeabilidad de la anastomosis entre las venas cavas donante y receptora, la vena cava superior y la subclavia derecha.

La evolución fue favorable con alivio inmediato de la sintomatología. El paciente fue dado de alta sin complicaciones.

REV ARGENT CARDIOL 2011;79:457-460.

Palabras clave > Trasplante - Síndrome de la vena cava superior

INTRODUCCIÓN

El trasplante cardíaco está indicado en pacientes con insuficiencia cardíaca terminal sin opción de tratamiento médico, intervencionista o quirúrgico y puede realizarse utilizando fundamentalmente tres variantes técnicas. (1-3) Numerosas comunicaciones señalaron desventajas de la técnica clásica, que consiste en la anastomosis entre las aurículas izquierda y derecha del corazón donante con las respectivas cámaras auriculares del receptor, respecto de las variantes más modernas que conservan la integridad de la aurícula derecha y el retorno venoso del corazón trasplantado se consigue con la anastomosis de ambas venas cavas del donante a las venas cavas del receptor.

El beneficio de la técnica bicava en términos de parámetros hemodinámicos y clínicos (4) la ha convertido en la más utilizada, aunque es técnicamente más demandante y puede tener algunas consecuencias, como estenosis en las anastomosis de las venas cavas. (5)

En esta presentación se describe un caso clínico de trombosis de la vena cava superior sintomática en el posoperatorio de trasplante cardíaco y la conducta terapéutica empleada.

CASO CLÍNICO

Paciente de 44 años, sexo masculino, con diagnóstico de miocardiopatía dilatada idiopática en fase terminal. Antecedentes: implante de un cardiodesfibrilador 7 años antes del trasplante.

Hospital Italiano de Buenos Aires - Servicios de Cirugía Cardiovascular, Cardiología y Diagnóstico por Imágenes

^{MTSAC} Miembro Titular de la Sociedad Argentina de Cardiología

¹ Subjefe del Equipo de Trasplante Cardíaco. Servicio de Cirugía Cardiovascular

² Médico Asociado. Servicio de Diagnóstico por Imágenes

³ Jefe de la Sección Insuficiencia Cardíaca. Servicio de Cardiología

⁴ Residente 4.º Año. Servicio de Cirugía Cardiovascular

⁵ Jefe del Equipo de Trasplante Cardíaco. Servicio de Cirugía Cardiovascular

⁶ Médico de Planta. Servicio de Cardiología

⁷ Miembro Vitalicio de la Sociedad Argentina de Cardiología

⁸ Jefe del Servicio de Diagnóstico por Imágenes

⁹ Jefe del Servicio de Cirugía Cardiovascular

El paciente fue sometido a trasplante cardíaco ortotópico con anastomosis bicava sin complicaciones. A la salida de circulación extracorpórea requirió dosis moderadas de isoproterenol y milrinona para mantener parámetros hemodinámicos adecuados.

Los catéteres del desfibrilador se retiraron en su totalidad durante el procedimiento y se colocó un catéter de Swan-Ganz luego de concluido el implante.

En las primeras 24 horas se extubó al paciente y se redujeron las dosis de inotrópicos, sin que se pudiera suspenderlos, pero aparecieron edema en esclavina, cefalea, confusión y disnea.

Se realizó un eco-Doppler venoso de los vasos de cuello, que mostró dilatación importante de las venas yugulares con signos de trombosis incipiente en sus sectores más distales. Se decidió, a pesar del momento posoperatorio, retirar el catéter de Swan-Ganz e iniciar anticoagulación con heparina sódica, con diagnóstico de síndrome de la vena cava superior (SVCS).

Los inotrópicos se infundieron a través de vías periféricas y el manejo perioperatorio se hizo guiado por parámetros clínicos.

En el 2° día posoperatorio la sintomatología empeoró a pesar del tratamiento médico instituido y se realizó una flebografía digital para confirmar el diagnóstico, evaluar la extensión de la trombosis y eventualmente tratar la patología por vía endovascular.

Bajo anestesia local se realizó cateterismo de la vena basilica derecha a través de la cual se colocó un introductor 5 Fr y luego un catéter diagnóstico. La flebografía mostró trombosis de la vena cava superior, como también de las grandes venas braquiocefálicas (Figura 1). Se recanalizó la vena cava superior hasta llegar a la aurícula derecha con una guía hidrófila Terumo® 0,035 y, tras reemplazarla por una guía rígida, se completó el tratamiento de la oclusión con el implante de tres *stents* autoexpandibles de nitinol (SMART®, Ø 14 mm) repermeabilizando el eje desde la aurícula derecha hasta la subclavia derecha (Figura 2).

Se reanudó la anticoagulación 6 horas después del implante de los *stents*.

La mejoría sintomática se objetivó en el curso de las 24 horas subsiguientes. La muestra para biopsia endomiocárdica de rutina se tomó por acceso femoral. El paciente evolucionó sin complicaciones y fue dado de alta el 17° día posoperatorio.

Actualmente, el paciente presenta un año de seguimiento y se encuentra asintomático, bajo anticoagulación.

DISCUSIÓN

El síndrome de la vena cava superior (SVCS) se origina por dos grandes grupos de enfermedades; las malignas y las benignas.

El SVCS de causa maligna o neoplásico es el más frecuente; mientras que el de causa benigna puede responder a múltiples factores, entre los que podemos mencionar: catéteres venosos centrales, catéteres de marcapasos, desfibriladores y resincronizadores, fibrosis mediastínica por enfermedades granulomatosas o radiación, bocio endotorácico, derivaciones ventriculoauriculares, etc. Se describieron casos de SVCS luego de trasplante cardíaco ortotópico generados por estenosis en la anastomosis de la vena cava superior que se presentaron tras períodos variables luego del implante y que se trataron por métodos tanto quirúrgicos como endovasculares. (6-9)

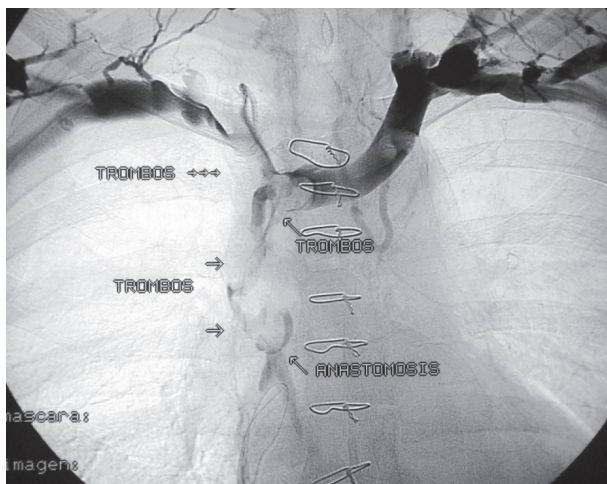


Fig. 1. Oclusión de la vena cava superior con trombosis extendida a las venas braquiocefálicas. Se observan estenosis a nivel de la anastomosis entre la vena cava superior del corazón donante y la del receptor y el pasaje de contraste a la aurícula derecha.

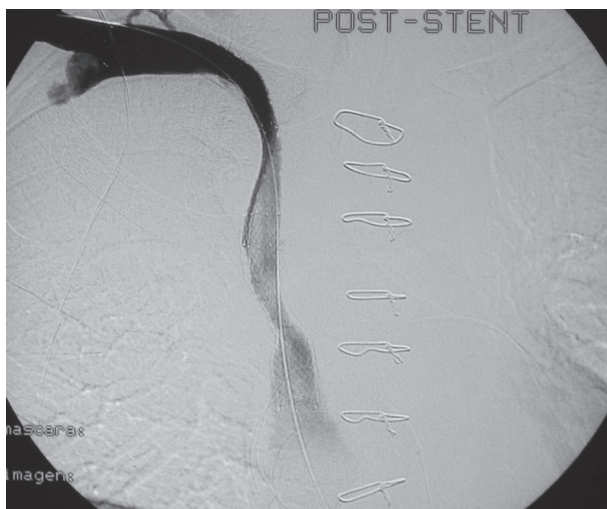

Fig. 2. Recanalización de la vena cava superior y del eje braquiocefálico derecho con implante de tres *stents* autoexpandibles. Resultado final.

La incidencia comunicada de esta complicación es del 1,3% en pacientes sometidos a trasplante cardíaco. (6) Se ha citado (6, 7, 9) como factor causal más importante en el desarrollo de esta complicación la desproporción de los diámetros entre la vena cava donante y la receptora.

En la práctica actual no es infrecuente que en los receptores cardíacos haya otras causas predisponentes a la trombosis de la vena cava, como la presencia de desfibriladores y resincronizadores que, debido al gran impacto en la mortalidad de este grupo de pacientes, se usan de rutina en el tratamiento de la insuficiencia cardíaca avanzada. Nuestro paciente tenía un desfibrilador implantado 7 años antes del trasplante.

En la población pediátrica, a todo lo mencionado como factor predisponente al desarrollo de SVCS postrasplante debemos agregar el diámetro pequeño de las estructuras vasculares y el antecedente frecuente de intervenciones cardíacas previas. (10, 11)

No hemos encontrado referencias de trombosis de la vena cava superior desarrollada en las primeras 24 horas postrasplante.

En algunos trabajos no se ha precisado el tiempo transcurrido entre el trasplante y el desarrollo y resolución del SVCS; (10, 11) en los que se ha referido, la complicación ocurrió siempre luego de la primera semana posoperatoria (6) o más tardíamente. (19)

El tratamiento del SVCS ha evolucionado en los últimos años y la terapéutica endovascular es hoy en día de primera elección, (12) salvo que existan oclusiones crónicas extensas, intentos fallidos de intervenciones endovasculares o contraindicaciones absolutas para la trombólisis o la anticoagulación. Los estudios sobre tratamiento endovascular de oclusiones agudas o recientes de la vena cava superior sugieren la conveniencia de reducir la carga trombótica mediante la trombólisis como primer gesto terapéutico o la trombectomía mecánica percutánea. (13, 14) El *stenting* posterior, aun en presencia de patología benigna, tiene una tasa de permeabilidad aceptable.

Nuestro paciente desarrolló el SVCS el 1.º día posoperatorio del trasplante cardíaco ortotópico y debido a la envergadura y a la naturaleza de la intervención se encontraba en una situación clínica crítica aún dependiente de inotrópicos. En tal circunstancia intentamos durante 24 horas tratamiento conservador con el retiro del catéter de monitorización hemodinámica invasiva y el inicio de anticoagulación, sin éxito. Ante la progresión del cuadro clínico decidimos realizar una flebografía y decidir la terapéutica en el transcurso del estudio angiográfico. Consideramos que la reexploración quirúrgica llevaría aparejado un riesgo mayor que un intento de resolución endovascular y descartamos la trombólisis por la contraindicación de este procedimiento debido a que el paciente se encontraba en su segundo día posoperatorio.

Por otro lado, en comunicaciones previas de casos en los que se realizaron trombólisis (incluso durante la segunda semana postrasplante) se informaron complicaciones hemorrágicas en todos ellos. (6) No realizamos aspiración de los trombos por vía percutánea por temor de generar disrupción anastomótica.

Por lo expuesto, se procedió a recanalizar la vena cava superior mediante implante de endoprótesis autoexpandibles atrapando los trombos entre el *stent* y la pared sin predilatar la lesión para evitar el desprendimiento de los trombos y la consiguiente embolia pulmonar. Asimismo, se evitó sobredilatar la sutura, ya que existía preocupación por su rotura durante el procedimiento. No debemos olvidar que los pacientes con antecedentes de cirugía cardíaca fueron los más propensos a presentar complicaciones (rotura de la vena cava), incluso cuando el implante de un *stent* se realizó tardíamente poscirugía. (11)

Para lograr un resultado angiográfico adecuado debimos implantar tres *stents* autoexpandibles para recanalizar las venas braquiocefálicas del lado derecho.

En pacientes con oclusión bilateral de las venas braquiocefálicas, la recanalización unilateral proporciona un alivio sintomático adecuado (15) y lo hemos constatado en nuestro paciente. Asimismo, la recanalización unilateral se asocia con mayor permeabilidad y una tasa menor de complicaciones que la colocación bilateral de *stents*, (16, 17) entre otras ventajas. (18)

El aporte de este caso clínico es el de exponer la resolución, con éxito clínico inicial, de una complicación infrecuente pero de cierta gravedad luego de un trasplante cardíaco que se precipitó en un momento crítico del posoperatorio. En nuestro conocimiento no hay comunicaciones previas de *stenting* de la vena cava superior 48 horas postrasplante cardíaco con implante de *stent* transanastomótico.

SUMMARY

Endovascular Treatment of Superior Vena Cava Syndrome in the Immediate Postoperative Period of Heart Transplantation

Heart transplantation is indicated in patients with end-stage heart failure who have no options with medical, interventional or surgical treatment. Among the three techniques available, the bicaval technique is the one most frequently used due to its hemodynamic and clinical benefits. However, it is technically more demanding and may have some consequences, as vena caval anastomotic stenosis.

We describe the case of a patient who developed superior vena cava syndrome at postoperative day one of orthotopic heart transplantation with bicaval technique. At the second day symptoms progressed and, despite having initiated anticoagulation therapy, the patient underwent a diagnostic phlebography followed by endovascular treatment.

After dilatation of the superior vena cava three self-expandable stents were implanted producing patent anastomosis between the donor and receptor venae cavae, the superior vena cava and the right subclavian vena.

The patient had favorable outcomes with immediate symptoms relief and was discharged without complications.

Key words > Transplantation - Superior Vena Cava Syndrome

BIBLIOGRAFÍA

1. Lower RR, Shunway NE. Studies on orthotopic homotransplantation of the canine heart. *Surg Forum* 1960;11:18-9.
2. Banner N, Khaghani A, Fitzgerald M, et al. Expanding role of cardiac transplantation. En: Unger F, editor. *Assisted Circulation*. Berlin: Springer-Verlag; 1989.
3. Siever HH, Weyand M, Kraatz EG, Bernhard A, et al. An alternative technique for orthotopic transplantation with preservation of anatomy of the right atrium. *Thorac Cardiovasc Surg* 1991;39:70-2.
4. Shcnoor M, Schäfer T, Lühmann D, Sievers HH. Bicaval versus standard technique in orthotopic heart transplantation: A systematic review and meta-analysis. *J Thorac Cardiovasc Surg* 2007;134:1322-31.
5. Jacob S, Sellke F. Is bicaval orthotopic heart transplantation superior to the biatrial technique? *Interact Cardiovasc Thorac Surg* 2009;9:333-42.

6. Sze DY, Robbins RC, Semba CP, Razavi MK, Dake MD. Superior vena cava syndrome after heart transplantation: percutaneous treatment of a complication of bicaval anastomosis. *J Thorac Cardiovasc Surg* 1998;116:253-61.
7. Pedrazzini G, Mohasci P, Meyer J, Carrel T, Meier B. Percutaneous transvenous angioplasty of a stenosed bicaval anastomosis after orthotopic cardiac transplantation. *J Thorac Cardiovasc Surg* 1996;112:1667-9.
8. Koyanagi T, Minami K, Tenderich G, Reiss N, Morshius M, Mirow N, et al. Thoracic and cardiovascular Interventions after orthotopic heart transplantation. *Ann Thorac Surg* 1999;67:1350-4.
9. Blanche C, Tsai T, Czer L, Valenza M, Aleksic I, Trento A. Superior vena cava stenosis after orthotopic heart transplantation: complication of an alternative surgical technique. *Cardiovasc Surg* 1995;3:549-52.
10. Sachdeva R, Seib P, Burns S, Fontenot EE, Frazier EA. Stenting for superior vena cava obstruction in pediatrics heart transplant recipients. *Catheter Cardiovasc Interv* 2007;70:888-92.
11. Tzifa A, Marshall AC, McElhinney DB, Lock JE, Geggel RL. Endovascular treatment for superior vena cava occlusion or obstruction in pediatric o young adult population. *J Am Coll Cardiol* 2007;49:1003-9.
12. Glovizcki P. Superior vena cava occlusion. *Rutheford's Vascular Surgery*. 7th ed. Chap 61; 2010.
13. De Gregorio MA, Gimeno MJ. Interventional radiologic techniques in thoracic emergencies. *Arch Bronconeumol* 2000;36:51-6.
14. de Gregorio Ariza MA, Gamboa P, Gimeno MJ, Alfonso E, Mainar A, Medrano J, et al. Percutaneous treatment of superior vena cava syndrome using metallic stents. *Eur Radiol* 2003;13:853-62.
15. Crowe MT, Davies CH, Gaines PA. Percutaneous management of superior vena cava occlusions. *Cardiovasc Interven Radiol* 1995;18:367-72.
16. Lanciego C, Chacon JL, Julian A, Andrade J, López L, Martinez B, et al. Stenting as first option for endovascular treatment of malignant superior vena cava syndrome. *Am J Roentgenol* 2001;177:585-93.
17. Dinkel H, Mettke B, Schmid F, Baumgartner I, Triller J, Do DD. Endovascular treatment of superior vena cava syndrome: is bilateral wall stent placement superior to unilateral placement? *J Endovasc Ther* 2003;10:788-97.
18. Grant J, Lee J, Lee E, Kee ST. Superior vena cava syndrome. *Endovasc Today* 2009;8:72-6.
19. Shah M, Anderson AS, Jayakar D, Jeevanandam V, Feldman T. Balloon-expandable stent placement for superior vena cava-right atrial stenosis after heart transplantation. *J Heart Lung Transplant* 2000;19:705-9.