

Embolización prostática como alternativa de tratamiento para la hiperplasia benigna. Resultados preliminares de un estudio clínico multidisciplinario

Prostate embolization as a treatment alternative for benign hyperplasia. Preliminary results of a multidisciplinary clinical study

Néstor Kisilevsky¹, Ricardo García-Monaco¹, Oscar Paralta¹, Ricardo Rosales Arroba¹, Jorge Ocantos², Pablo Francisco Martínez³, Oscar Damia³

¹Servicio de Diagnóstico por Imágenes – Sección Angiografía y Terapia Endovascular. ²Servicio de Diagnóstico por Imágenes – Sección Uro imágenes.

³Servicio de Urología Hospital Italiano de Buenos Aires – Argentina.

Introducción: Relatar los resultados preliminares de un estudio clínico institucional sobre embolización prostática como alternativa terapéutica para la hiperplasia prostática benigna.

Material y método: Catorce pacientes con edad media de 72,5 años, portadores de síntomas del tracto urinario inferior e hiperplasia prostática benigna fueron sometidos al tratamiento. Todos los pacientes habían realizado tratamiento médico sin mejoría clínica. El estudio fue aprobado por el comité de ética de protocolos de investigación de la institución. Los pacientes fueron evaluados por medio de cuestionarios de IPSS, QOL, IIEF, antígeno prostático específico, ecografía con medición del residuo postmiccional y resonancia magnética de pelvis antes y a los 30 días del tratamiento. Cinco pacientes estaban con retención urinaria y tenían sonda vesical permanente.

Resultados: La embolización fue realizada con éxito en los catorce pacientes, en 8 se realizó de forma bilateral y en 6 de forma unilateral. Todos los pacientes fueron tratados bajo anestesia local y de forma ambulatoria. Hubo una reducción media de 8 puntos del IPSS, 2 puntos del QOL y un incremento de 4 puntos del IIEF a los 30 días de la embolización. Se verificó una reducción media del antígeno prostático específico de 45% y del volumen prostático de 21%. La flujometría reveló un aumento del flujo máximo de 39% y una reducción del volumen residual postmiccional de 30%.

Entre los pacientes con retención urinaria se consiguió retirar la sonda vesical en dos de ellos. No se observaron complicaciones mayores que hayan requerido internación o intervenciones quirúrgicas adicionales. Tres pacientes tuvieron una infección urinaria baja, 5 hemospermia transitoria, 2 manifestaron ardor transitorio y un paciente hizo retención urinaria aguda que requirió la colocación temporaria de una sonda.

Conclusiones: Los resultados preliminares de este estudio clínico institucional sugieren que la embolización prostática es una alternativa segura y eficaz para el tratamiento de la hiperplasia prostática benigna.

PALABRAS CLAVE: Embolización, hiperplasia prostática benigna, adenoma prostático, síntomas del tracto urinario inferior, radiología intervencionista.

Introduction: To report the preliminary results of an institutional clinical study on prostate embolization as a therapeutic alternative for benign prostatic hyperplasia.

Material y Method: Fourteen patients with a mean age of 72.5 years suffering from low urinary track symptoms and benign prostate hyperplasia underwent prostate embolization. All of them had previous medical treatment without clinical improvement. The institutional ethical committee for clinical research approved this study. Patients were evaluated with specific questionnaires like IPSS, QOL, IIEF, prostatic-specific antigen (PSA), ultrasound to access post-voided volume and MRI before and 30-days after the procedure. Five patients had permanent bladder catheters.

Results: Embolization was successfully achieved in all patients; in 8 patients embolization was performed bilaterally and in 6 only a single prostate side was performed. Procedures were performed under local anesthesia and as outpatients. Outcomes showed a reduction of 8 points in IPSS, 2 points in QOL and an improvement of 4 points in the IIEF 30 days after embolization. Blood level of PSA reduced 45% and the prostate volume reduced 21%. Uroflowmetry revealed an improvement of Qmax up to 39% and ultrasound demonstrated a reduction in post-voided volume up to 30%. Among the patients under acute retention two were able to remove the bladder catheter. No complications requiring readmissions or additional interventions were observed. Minor complications were observed in five patients: 3 had urinary track infections, 5 noticed transient hemospermia, 2 referred burning and dysuria and 1 had an acute retention that required a bladder catheter for 25 days.

Conclusion: The preliminary results of this institutional clinical study suggest that prostate embolization is an efficient and safe alternative to treat benign prostate hyperplasia.

KEY WORDS: Prostatic artery embolization, benign prostate hyperplasia, prostate adenoma, luts, interventional radiology.

Aceptado en Mayo de 2013
Conflicts of interest: ninguno

Accepted on May 2013
Conflicts of interest: none

Correspondencia
Email: nestor.kisilevsky@hospitalitaliano.org.ar

INTRODUCCIÓN

La hiperplasia prostática benigna (HPB) se define como la proliferación de músculo liso y células epiteliales en la zona de transición de la próstata, provocando aumento de la glándula y síntomas del tracto urinario inferior¹. Afecta a la mitad de los hombres mayores de 60 años de edad y, el 75% de mayores de 70 años generalmente tienen uno o más síntomas atribuibles a HPB². A los 85 años de edad, el 90% de los hombres tienen síntomas de la HPB³. Por eso el tratamiento de la HPB implica una carga considerable para cualquier sistema de salud. En los Estados Unidos, los gastos anuales atribuibles al tratamiento de la HPB y sus síntomas se estiman en u\$s 4 millones^{4,5}.

Hay varios tipos de tratamientos disponibles para la HPB. Antes de iniciar la terapia, el paciente debe ser informado de cada una de estas opciones, incluyendo sus respectivos riesgos, beneficios y costos. De acuerdo con las directrices vigentes, los tratamientos aprobados incluyen: la conducta expectante, el tratamiento médico, la terapéutica mínimamente invasiva y el tratamiento quirúrgico³.

Por muchos años, la resección transuretral de la próstata (RTUP) ha sido el pilar de la terapia quirúrgica utilizada en el tratamiento de la HPB⁶. Entre tanto, la morbilidad significativa asociada con la RTUP ha llevado a la búsqueda y desarrollo de una serie de nuevas técnicas quirúrgicas mínimamente invasivas, diseñadas para tratar los síntomas de la HPB con reducción de la morbilidad⁷. En la actualidad, con el avance tecnológico aparecen nuevos tratamientos que incluyen: la termoterapia transuretral con microondas, la ablación transuretral con aguja, la enucleación o resección con láser de Holmium, la vaporización foto selectiva (laser de luz verde) de la próstata, la RTUP con energía bipolar y la incisión transuretral de la próstata, entre algunos otros⁸. Pero en general, estos son procedimientos costosos y no disponibles en todos los centros.

La embolización prostática ha sido recientemente propuesta como una alternativa de tratamiento para la HPB^{9,10}. Es un procedimiento terapéutico mínimamente invasivo realizado por vía endovascular percutánea y técnicas de radiología intervencionista.

Los estudios preclínicos y los resultados iniciales de la aplicación clínica en otros países indican que se trata de una alternativa segura, eficiente y prometedora que podría formar parte del arsenal terapéutico contra la HPB^{9,10}.

Por ser un método realizado por cateterismo y con anestesia local, la embolización puede potencialmente

ser aplicada en pacientes con importantes comorbilidades y riesgo elevado para la cirugía convencional. Esto junto con la posibilidad de otorgar una rápida recuperación postoperatoria pueden ser consideradas ventajas adicionales de esta nueva alternativa terapéutica. Así mismo, al ser un método de tratamiento ambulatorio podría contribuir para la reducción del costo relacionado con el cuidado de pacientes con HPB e impactando favorablemente en los programas de salud direccionados para estos pacientes.

El objetivo de esta comunicación es presentar la experiencia inicial de la embolización prostática como alternativa terapéutica de la HPB en nuestro país.

MATERIAL Y MÉTODO

Se realizó un estudio prospectivo, aprobado por el Comité de Ética de Protocolos de Investigación (CEPI) de nuestra institución y en el cual todos los pacientes incluidos firmaron su consentimiento informado.

Se reportan catorce pacientes con una edad media de 72,5 años (rango 52 a 87 años) con síntomas del tracto urinario inferior debido a HPB que fueron sometidos a embolización prostática (EP) en el período comprendido entre agosto de 2012 y abril de 2013. Todos los pacientes habían realizado tratamiento médico previo durante al menos 6 meses sin mejoría clínica. De acuerdo con el protocolo de estudio, los pacientes fueron evaluados utilizando el cuestionario internacional de síntomas prostáticos (IPSS), el cuestionario sobre calidad de vida (QOL), el cuestionario internacional de la función eréctil (IIEF), flujometría con medición de flujo máximo (QMax) y ecografía con medición del residuo postmiccional (RPM), antígeno prostático específico (PSA) y resonancia magnética (RM) de pelvis con contraste endovenoso para determinar el volumen, las características morfológicas y de intensidad de señal de la glándula prostática.

Los criterios de inclusión y exclusión del protocolo de estudio se describen en la **Tabla 1**.

Cinco pacientes con retención urinaria y portadores de sonda vesical permanente no respondieron el IPSS ni realizaron la flujometría.

Los procedimientos de embolización se realizaron en la Sección de Angiografía y Terapia Endovascular de forma ambulatoria. Como preparación preoperatoria se realizó sondado vesical y administración de una dosis profiláctica de 400 mg de ciprofloxacina endovenosa. Una vez posicionado el paciente en la sala de angiografía, se realizó la punción percutánea y cateterismo de la

Crterios de inclusi3n
1. Edad > 50 aros.
2. Hiperplasia prostática sintomática con o sin retenci3n urinaria refractario al tratamiento farmacológico.
3. Volumen prostático > o = 50g evaluado por ecografía tras-abdominal o tras-rectal.
4. Documentaci3n urodinámica de obstrucci3n del tracto urinario inferior a la flujometría, cistomanometría y estudios de presi3n-flujo.
5. Aceptaci3n para participar del estudio con firma del consentimiento informado.
6. El individuo se compromete a cumplir con el r3gimen de visitas de seguimiento y exámenes indicados en el protocolo.
Crterios de exclusi3n
1. Presencia de estenosis de uretra diagnosticada mediante estudios de imagen o la historia clínica.
2. Presencia de trastornos neurol3gicos que puedan interferir con la micci3n.
3. Uso de medicamentos anticolinérgicos o simpaticomiméticos.
4. Presencia de diabetes mellitus.
5. No puede o no quiere dar su consentimiento informado o no desea someterse a las exigencias del protocolo clínico y seguimiento.
6. Contraindicaciones (incluyendo reacciones alérgicas, trastornos de la coagulaci3n, insuficiencia renal, coagulopatía o trastornos de otro tipo) para realizar estudio angiográfico con medios de contraste o cualquier otra droga que se utilizará de acuerdo con el protocolo del estudio.
7. Síntomas del tracto urinario no asociados con la HPB.
8. Enfermedades asociadas con la HPB (cistitis, pólipos, vejiga neurogénica, neoplasia, etc.).
9. Insuficiencia hepática, tromboflebitis, uremia, o trombosis venosa profunda (TVP) concomitantes y/o actualmente en diálisis o tratamiento inmunosupresor.
10. Infecciones urol3gicas o pélvicas de cualquier tipo en curso.
11. Accidente cerebrovascular hemorrágico en los últimos 6 meses.
12. Coexistencia de enfermedad grave en los últimos 12 meses con expectativa de vida de menos de 2 aros.
13. Personas que participan actualmente en otro estudio clínico.
14. Antecedentes de radioterapia pélvica.
15. Antecedente o diagnóstico previo de cncer urol3gico.
16. Septicemia durante el procedimiento.
17. Lesi3n vascular que impide la cateterizaci3n de las arterias pélvicas.

Tabla 1. *Crterios de inclusi3n y exclusi3n del protocolo de investigaci3n.*

arteria femoral com3n derecha con anestesia local. Se realiz3 una aortografía panorámica seguido de angiografías selectivas de ambas arterias hipogástricas para la identificaci3n de la anatomía vascular de la pelvis (**Figura 1**). Después de identificadas, las arterias prostáticas fueron cateterizadas selectivamente por medio de un micro catéter a trav3s del cual fueron inyectadas micro partículas de gelatina (Embosphere® - Biosphere Medical - South Jordan, UT) propias para embolizaci3n hasta ocluir el flujo arterial prostático. Completada la embolizaci3n, el catéter angiográfico fue retirado realizándose compresi3n manual del acceso vascular en la regi3n inguinal derecha.

Los pacientes permanecieron en observaci3n durante un perío3o de 6 horas, y luego de extraer la sonda vesical se procedió al alta hospitalaria. Los pacientes fueron medicados al alta con antibióticos orales (ciprofloxacina 1 g/d) y antiinflamatorios no esteroides a demanda. Todos los pacientes fueron contactados por vía telefónica durante la primera semana postprocedimiento para verificar el estado clínico. Los pacientes fueron adem3s orientados para suspender la medicaci3n prostática una semana después del procedimiento de embolizaci3n. Todas las quejas y/o complicaciones fueron consigna-

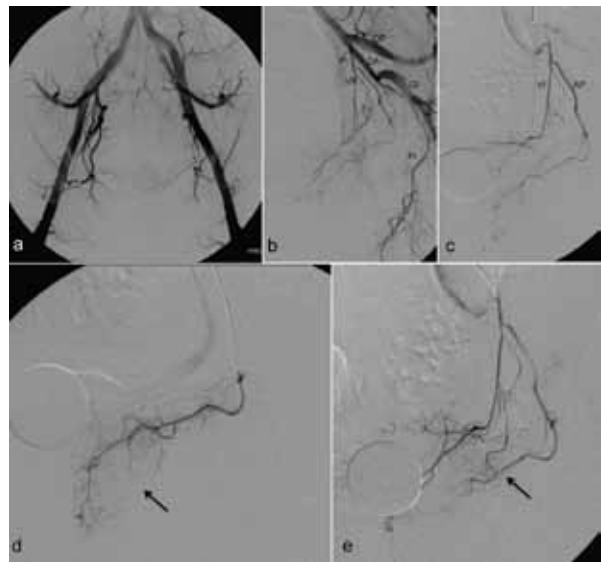


Figura 1. Angiografía y embolizaci3n de la arteria prostática izquierda. a) aortografía que demuestra la anatomía vascular pélvica y orienta sobre la distribuci3n de los vasos hipogástricos; b) angiografía selectiva de la arteria hipogástrica izquierda donde se observa la divisi3n anterior (DA), divisi3n posterior (DV), tronco vesico-prostático (VP), pudenda interna (PI) y glútea inferior (GI); c) angiografía selectiva del tronco vesico-prostático que da origen a la arteria vesical inferior (VI) y a la arteria prostática (AP); d) cateterismo selectivo de la arteria prostática observándose la retenci3n de contraste de lecho glandular (flecha); e) angiografía del tronco vesico-prostático post embolizaci3n selectiva de la arteria prostática que se observa completamente ocluida (flecha).

das. Un mes después de la embolizaci3n, se les realiz3 una RM pelviana de control, flujometría y medici3n del RPM por ecografía, PSA y respondieron nuevamente los cuestionario IPSS, QOL e IIEF.

Las complicaciones observadas en el perío3o postoperatorio (30 días) fueron categorizadas de acuerdo con la clasificaci3n de Clavien¹¹.

Por tratarse de un reporte preliminar con un número reducido de pacientes y seguimiento corto no se realiz3 un análisis estadístico estricto. Las variables categ3ricas fueron expresadas en porcentajes (%) y las variables continuas con sus medias y sus desvíos estándares.

RESULTADOS

La **Tabla 2** muestra las características clínicas de los pacientes tratados y los controles a los 30 días de los parámetros investigados. La embolizaci3n se realiz3 en forma bilateral en 8/14 (57%) pacientes y en forma unilateral en 6/14 (43%). La embolizaci3n unilateral se

Paciente	Edad	Embolización	Pre embolización							Post embolización (30 días)						
			PSA	IPSS	QOL	IIFE	QMAX	RPM	RM (g)	PSA	IPSS	QOL	IIFE	QMAX	RPM	RM (g)
1	52	unilateral	4,18	17	5	16	12,8	84	63	3,6	12	3	20	13,1	58	50
2	63	bilateral	3,33	15	6	15	3	331	92	2,4	11	0	26	12	68	80
3	73	unilateral	5,53	16	6	9	4,4	88	110	3,2	8	2	10	10,8	62	83
4	67	unilateral	4,34	19	5	30	19,4	68	115	3,9	16	2		18,2	46	91
5	73	bilateral	4,87	11	4	16	9	126	68	4,2	9	2	20	9,4	98	63
6	80	unilateral	9,6	25	4		14	123	95	8,8	9	1		16,4	90	93
7	72	bilateral	2,59	SV	4				120	2,4	SV	4				113
8	80	unilateral	8,1	SV	4				143	2,9	SV	4				117
9	52	bilateral	2,58	10	5	12	8,4	75	105	1,8	8	2	20	14,2	44	85
10	87	bilateral	3,99	SV					95	3,2	9	2				72
11	74	unilateral	8,5	SV	5				185	1,9	SV	5				144
12	71	bilateral	7,9	SV	4	25			108	4,2	8	2	26	11,8	80	71
13	78	bilateral	32,1	30	4			41	221	1,8	9	2			18	150
14	64	bilateral	11,4	17	4	30		218	158	2,6	11	1	30			122
Media	72,5		5,53	17	4	16	9	88	109	3,05	9	2	20	12,55	62	88
DP	10,12		7,4	10,14	0,77	8,11	5,72	91,41	43,75	1,78	2,3	1,33	11,1	2,92	24,92	29,88

Tabla 2. Característica de la casuística y evolución de los parámetros investigados.

PSA=Antígeno prostático específico; IPSS=Escora Internacional de Síntomas Prostáticos; QOL=Calidad de Vida; IIFE=Índice Internacional de la Función Eréctil; QMAX=Flujo Máximo; RPM=Residuo Postmiccional; RM=Resonancia Magnética; SV=Sonda Vesical; DP=Desvío Estándar.

debió a la imposibilidad de cateterizar una de las arterias prostáticas en tres casos o a la presencia de anastomosis con otros vasos que impidieron la embolización selectiva segura en los otros tres.

El tiempo medio de procedimiento fue de 92 +/- 31 minutos y no se observaron complicaciones clínicas durante el procedimiento.

La **Tabla 3** muestra la evolución de los parámetros investigados a los 30 días y su interpretación clínica. De forma general, los resultados fueron considerados satisfactorios.

En los pacientes que estaban en retención aguda antes del procedimiento se consiguió retirar la sonda vesical de forma definitiva en apenas dos. Entre los restantes, un paciente fue sometido a adenectomía quirúrgica 5 meses después de la embolización y los otros dos permanecieron con la sonda vesical.

	Pre embolización		Post embolización		Interpretación
	n	valor	n	valor	
IPSS	9	17	11	9	Mejora 8 puntos
QOL	13	4	14	2	Mejora 2 puntos
IIFE	9	16	9	20	Mejora 4 puntos
PSA	14	5,5ng/dl	14	3,05ng/dl	Caída de 45%
Qmax	7	9ml/seg	8	12,55ml/seg	Aumenta 39%
RPM	9	88ml	9	62ml	Reducción de 30%
Volumen	14	109g	14	88g	Reducción de 21%

Tabla 3. Resultados inmediatos de la embolización. Comparación entre las medias de los parámetros investigados antes y después del tratamiento.

PSA=Antígeno prostático específico; IPSS=Escora Internacional de Síntomas Prostáticos; QOL=Calidad de Vida; IIFE=Índice Internacional de la Función Eréctil; QMAX=Flujo Máximo; RPM=Residuo Postmiccional.

No hubo necesidad de reintroducir medicación prostática específica (bloqueantes alfa o inhibidores de 5-alfa reductasa) en ningún paciente durante el período de observación de 30 días. Entre tanto, dos pacientes refirieron recidiva de los síntomas del tracto urinario inferior después de tres y cuatro meses respectivamente y reiniciaron la terapia medicamentosa.

Tres pacientes retornaron durante la primera semana después del procedimiento con infección urinaria que fue tratada médicamente. Un paciente desarrolló una retención urinaria aguda que requirió la colocación de una sonda vesical transitoria, la cual permaneció durante 25 días. Dos pacientes manifestaron ardor urinario que resolvió completamente con corticoides por vía oral. Cinco pacientes reportaron signos de hemospermia transitoria. Las complicaciones observadas fueron categorizadas como grado I de acuerdo con la clasificación de Clavien¹¹. (**Tabla 4**)

DISCUSIÓN

La embolización se define como la oclusión intencional de un territorio vascular con el objetivo de producir un beneficio terapéutico. Este concepto se aplica en medicina hace por lo menos 30 años y se ha demostrado que es muy útil en varias situaciones patológicas, inclusive en el área de urología^{12,13}.

La embolización de la próstata, a través del cateterismo selectivo de las arterias prostáticas, es un procedimiento infrecuente pero seguro y eficaz para las hemorragias causadas por malformaciones vasculares, biopsias transrectales o resección transuretral¹⁴⁻¹⁷. De Merrit y cols.¹⁸ reportaron en el año 2000 un paciente

Tipo de complicación	n	%
Retención urinaria aguda	1	7
Ardor en la pelvis	2	14
Hemospermia	5	37
Infección urinaria	3	21

Tabla 4. Complicaciones observadas en el período postoperatorio.

con HPB que fue sometido a EP por hematuria, donde no solo se obtuvo el cese del sangrado sino también una reducción del 40% en el tamaño de la glándula con la consecuente mejoría de los síntomas urinarios obstructivos.

Faintuch y cols.¹⁹ reportaron un estudio experimental con perros en que la EP redujo en un 40% el tamaño de la próstata al mes de tratamiento, sin observar ninguna complicación relacionada con el método. Sun y cols.²⁰ evaluaron la EP experimental en cerdos, comprobando una reducción considerable en el volumen de la próstata sin cambios en la función sexual y eréctil después de tres meses.

Un estudio publicado en 2005 en China describió la EP como tratamiento primario de los síntomas de HPB en 12 pacientes²¹. Seis meses después de la embolización en dicho estudio se observó una reducción media del IPSS de 24,2 a 4,8 puntos, del volumen prostático en 71% y un incremento del flujo urinario (Qmax) de 9,6 a 18,9 ml/s.

Recientemente se han publicado más estudios clínicos de la EP prostática como tratamiento para HPB confirmando que esta alternativa terapéutica parece ser segura y eficaz para controlar la sintomatología de los pacientes con HBP^{22,23}.

La mayor casuística viene del grupo de investigadores de Portugal que han publicado los resultados del seguimiento de más de 250 casos con control de la sintomatología en 72% a los 36 meses²⁴.

La embolización es una práctica rutinaria en nuestro Servicio de Radiología intervencionista y el abordaje de casos en conjunto con el Servicio de Urología es constante^{11,12}. Fue natural que surgiera la necesidad y el deseo de estudiar el papel de la embolización prostática como alternativa para la HPB desde una perspectiva multidisciplinaria.

La selección de los pacientes fue definida sobre criterios rígidos y enfocando aquellos pacientes rebeldes al tratamiento médico y con indicación para realizar un procedimiento más invasivo.

El objetivo fue determinar inicialmente la seguridad y la eficacia del método.

La investigación en estos moldes solo puede ser rea-

lizada por médicos especialistas y experimentados en intervenciones endovasculares en el territorio genitourinario y que además cuenten con infraestructura tecnológica de punta y adecuada. Un ejemplo de la nueva tecnología aplicada a emboloterapia es el recurso denominado "Cone Beam CT" que permite la obtención de imágenes seccionales de tomografía computarizada realizadas en el propio equipamiento de angiografía digital (Figura 3)²⁵. Este recurso otorga completa seguridad con respecto al vaso que irriga la glándula prostática -y que debe ser embolizada- y evita la posibilidad de isquemia no deseada de otros territorios.

El presente estudio es apenas un relato preliminar sobre los efectos inmediatos de la embolización prostática en pacientes con HPB. Los resultados expresados principalmente por la mejoría clínica y la calidad de vida demuestran que el método es prometedor.

A pesar de la interrupción de todos los medicamentos fue observada una mejoría significativa del IPSS después de la embolización. Lo mismo ocurrió con la calidad de vida, la función eréctil, el PSA y la flujometría.

Tales modificaciones fueron interpretadas como siendo una consecuencia de la reducción del volumen prostático que en promedio fue del 21%.

Pisco y cols.¹³, en el artículo original sobre los primeros 15 pacientes tratados con EP, relatan una reducción media del volumen prostático de 26,5% a los 30 días. Posteriormente, el mismo grupo²⁴, ya con una casuística más expresiva, reportan una reducción media de volumen prostático de 20%, lo que está más cerca de nuestra observación.

De cualquier forma parece ser que no existe una relación directa y constante entre la reducción de volumen prostático y mejoría clínica como relatan Pisco y cols.²³ que observaron 33 pacientes sin mejoría clínica, pese a una reducción de volumen prostático mayor que 15%, y otros 12 pacientes que tuvieron una mejoría clínica a pesar de haber aumentado el volumen de la próstata después de la EP.

El estudio realizado preliminarmente en China²¹ presenta resultados iniciales mejores pero que todavía no fueron reproducidos por otros autores. Esto puede deberse en parte a la utilización de una partícula para embolización de material diferente (PVA) y de tamaño menor y al empleo de una técnica más agresiva (embolización más extensa).

Es importante destacar que la embolización más extensa (mayor cantidad de tejido isquémico) segura-

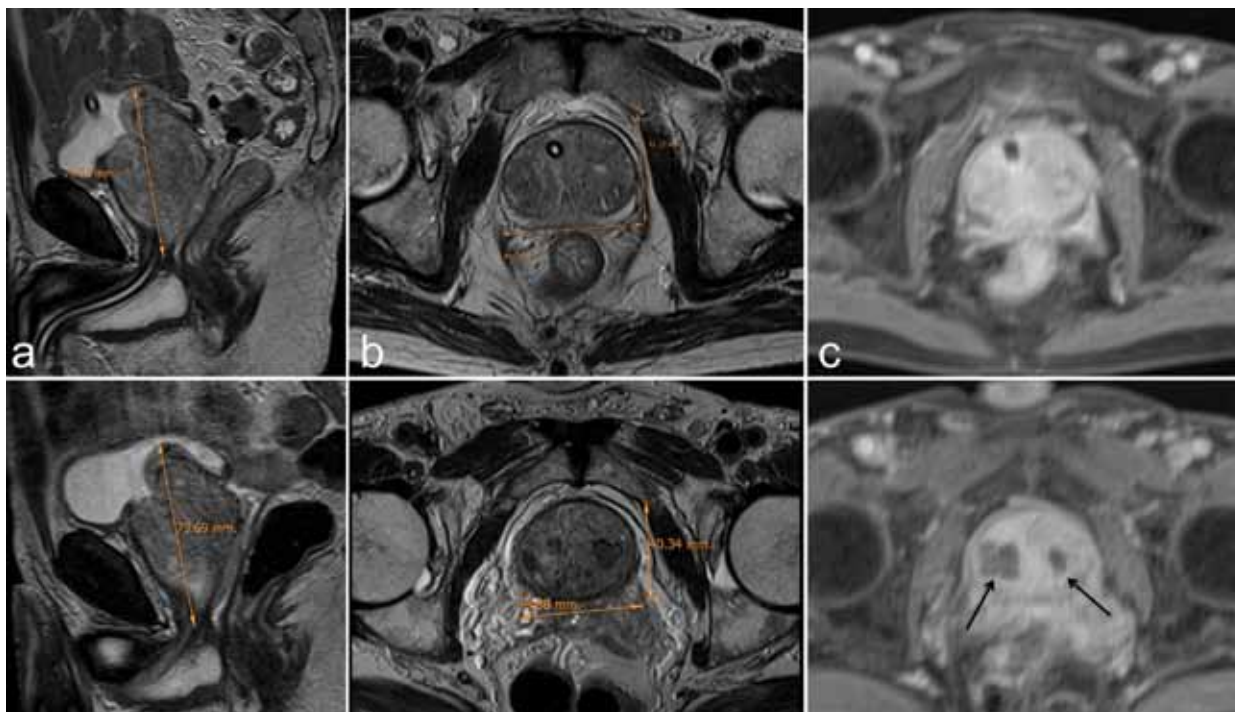


Figura 2. Cambios observados en las imágenes de resonancia magnética. Fila superior: imágenes obtenidas antes de la embolización donde se verifica el aumento del volumen de la glándula prostática; Imágenes en T2 en los planos sagital (a), axial (b) con volumen calculado en 87 g y T1 post post inyección de contraste paramagnético, donde se aprecia captación homogénea de contraste. Fila inferior: imágenes obtenidas 30 días post embolización donde se verifica la reducción de volumen prostático de 15% (74 g) y áreas bilaterales de isquemia (flechas) evidentes en la imagen post contraste (c).

mente podría ser más eficiente pero proporcionalmente podría también ser más peligrosa ya que implicaría un riesgo mayor de lesiones isquémicas no deseadas.

La utilización de la RM fue sumamente útil para cuantificar los cambios en el volumen de la glándula, identificar cambios estructurales y, además, valorar signos de desvascularización e isquemia residual provocada por la embolización.

El tamaño de la próstata puede no estar relacionado con la gravedad de la obstrucción y, por eso la embolización unilateral puede provocar isquemia suficiente para permitir la mejoría de los síntomas, mismo que la reducción del volumen sea poco expresiva. De hecho, al comparar rápidamente los casos embolizados de forma unilateral o bilateral, observamos que en ambos grupos hubo casos muy exitosos.

Bilhim y cols.²⁶ mencionan que la embolización unilateral, aunque es menos eficiente que la bilateral, puede provocar alivio de los síntomas en casi la mitad de los pacientes.

En contraste con la embolización de las arterias uterinas para el tratamiento de los miomas, observamos mínimos síntomas después del procedimiento en nuestro grupo de pacientes. Raramente fue necesario indi-

car analgésicos potentes y todos los pacientes pudieron irse de alta después de algunas horas de reposo. Esto representa una ventaja adicional para los pacientes en relación a la comodidad, además de tener un impacto benéfico en la ocupación de camas hospitalarias.

Las complicaciones clínicas fueron poco frecuentes, de discreta magnitud y fueron consideradas menores ya que no requirieron la internación del paciente o la realización de algún procedimiento mayor. Apenas un único paciente, justamente aquel que tenía la próstata de mayor volumen, evolucionó con retención aguda y fue necesario colocarle una sonda que permaneció durante 25 días. Esta complicación ya fue observada y relatada por otros investigadores y seguramente está relacionada con el proceso inflamatorio temporario estimulado por la isquemia del tejido glandular provocada por la EP²³.

El presente estudio tiene numerosas limitaciones. Entre ellas el número reducido de pacientes y el seguimiento muy corto, apenas durante el período postoperatorio inmediato. Por ello no es posible evaluar los efectos máximos de la reducción del tamaño y el tiempo transcurrido hasta la recurrencia.

No se midió el IPSS y el Q_{máx} en los cinco pacientes que estaban en retención urinaria, aunque en dos de ellos se consiguió retirar la sonda vesical y volvieron a

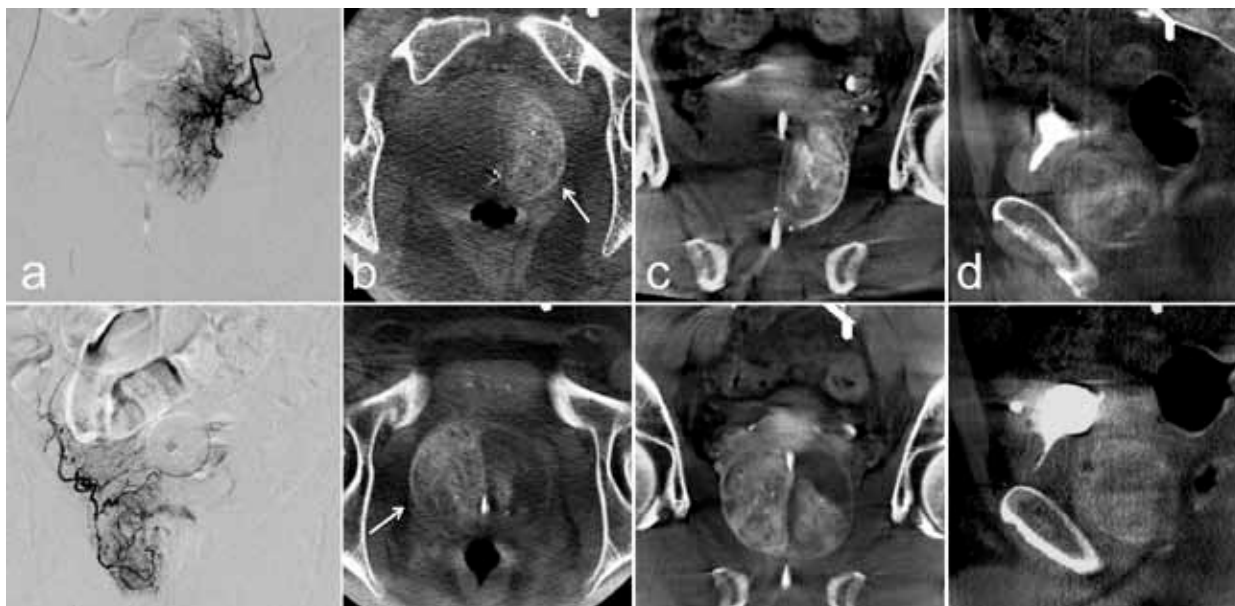


Figura 3. Utilización del programa cone beam CT del angiógrafo digital. Fila superior: imágenes del lado izquierdo. Fila inferior: imágenes del lado derecho. El contraste se inyecta en pequeñas dosis con el catéter posicionado en el tronco vesicoprostático (a) y mediante la rotación simultánea del arco se obtienen imágenes seccionadas tipo tomografía computarizada en varios planos como axial (b), coronal (c), o sagital (d) donde se puede verificar la contrastación de la hemiglándula correspondiente al lado inyectado (flecha).

orinar espontáneamente y esto fue una demostración de su evolución favorable.

No se pretende comparar la embolización con otros tratamientos, sino apenas evidenciar la seguridad y la eficacia de esta nueva alternativa terapéutica con potenciales beneficios.

Vale destacar que la mayoría de los pacientes que tuvieron un período de seguimiento más largo permanecieron asintomáticos y sin medicación pero hubo algunos en los cuales fue necesario reintroducir medicación prostática específica debido a la recidiva de los síntomas.

Por eso se necesitan más estudios con un mayor número de pacientes y un seguimiento más prolongado para evaluar si el procedimiento puede ser un medio eficaz y una alternativa segura en el tratamiento de la HBP.

Hay mucho que investigar para definir sus indicaciones en relación al volumen prostático, grado de obstrucción, intensidad de la sintomatología, edad de los pacientes, etc., bien como en relación a aspectos técnicos como el tipo y tamaño de las partículas utilizadas para la embolización y/o la necesidad de embolizar unilateral o bilateralmente.

Podemos concluir que la embolización prostática es un procedimiento factible, cuyos resultados preliminares a corto plazo de seguimiento sugieren un buen control de los síntomas, asociado a la reducción del

volumen de la próstata sin disfunción eréctil u otras complicaciones importantes. No obstante, habrá que verificar todavía la durabilidad de su eficacia y si el método adquiere mayor relevancia en algunos subgrupos de pacientes como aquellos que poseen próstatas muy voluminosas o comorbilidades, los considerados inoperables o los que tengan una expectativa corta de vida por motivos diversos.

BIBLIOGRAFÍA

1. Lee C, Kozlowski J, Grayhack J: Intrinsic and extrinsic factors controlling benign prostatic growth. *Prostate* 1997; 31:131.
2. Platz EA, Smit E, Curhan GC, y cols. Prevalence of and racial/ethnic variation in lower urinary tract symptoms and noncancer prostate surgery in U.S. men. *Urology* 2002; 59:877.
3. American Urological Association: Guideline on the Management of Benign Prostatic Hyperplasia (BPH). Revised 2010.
4. Kortt MA, Bootman JL. The economics of benign prostatic hyperplasia treatment: A literature review. *Clin Ther.* 1996; 18:1227.
5. Saigal CS, Joyce G. Economic costs of benign prostatic hyperplasia in the private sector. *Urology* 2005; 173:1309-1313.

6. Varkarakis J, Bartsch G, Horninger W. Long-term morbidity and mortality of transurethral prostatectomy: a 10-year follow-up. *Prostate* 2004; 58(3):248-51.
7. Yu X, Elliott SP, Wilt TJ, y cols. Practice patterns in benign prostatic hyperplasia surgical therapy: the dramatic increase in minimally invasive technologies. *J Urol*. 2008; 180(1):241-5.
8. Oelke M, Bachmann A, Descazeaud A, Ember-ton M, Gravas S, Michel MC, N'Dow J, Nordling J, de la Rosette JJ. Management of Male Lower Urinary Tract Symptoms (LUTS), incl. Benign Prostatic Obstruction (BPO). Guidelines of the European Association of Urology 2013.
9. Carnevale FC, Antunes AA, da Motta Leal Filho JM, y cols. Prostatic artery embolization as a primary treatment for benign prostatic hyperplasia: preliminary results in two patients. *Cardiovasc Intervent Radiol*. 2010; 33 (2):355-361.
10. Pisco JM, Pinheiro LC, Bilhim T, Duarte M, Mendes JR, Oliveira AG. Prostatic arterial embolization to treat benign prostatic hyperplasia. *J Vasc Interv Radiol*. 2011; 22 (1):11-19.
11. Dindo D, Demartines N, Clavien PA. Classification of surgical complications: a new proposal with evaluation in a cohort of a 6336 patients and results of a survey. *Ann Surg*. 2004; 240:205-13.
12. Garcia-Monaco R, Martinez P, Peralta O, Giudice C, Damia O. Complicaciones hemorrágicas del intervencionismo renal: utilidad de la embolización. *Rev. Argent Radiol*. 1998; 62:283-287.
13. Martinez P, Giudice C, Garcia-Monaco R, Damia O, Schiapapietra C. Hemorragias secundarias a procedimientos percutáneos renales: su tratamiento por embolización arterial. *Rev. Arg. de Urol*. 1999; 64:94-99.
14. Fiorelli RL, Koolpe HA, Klaus RL. Use of polyvinyl alcohol in treatment of bladder and prostatic hemangioma. *Urology* 1991; 38(5):480-482.
15. Michel F, Dubruille T, Cercueil JP, y cols. Arterial embolization for massive hematuria following transurethral prostatectomy. *J Urol*. 2002; 168:2550-2551.
16. Barbieri A, Simonazzi N, Marcato C, y cols. Massive hematuria after transurethral resection of the prostate: management by intra-arterial embolization. *Urol Int*. 2002; 69:318-320.
17. Kaneko T, Suzuki T, Matsushita N y cols. Transcatheter arterial embolization for bleeding of prostatic artery after prostate biopsy. *Nippon Hinyokika Gakkai Zasshi* 2003; 94:693-695.
18. DeMeritt JS, Elmasri FF, Esposito MP, y cols. Relief of benign prostatic hyperplasia-related bladder outlet obstruction after transarterial polyvinyl alcohol prostate embolization. *J Vasc Interv Radiol*. 2000; 11(6):767-770.
19. Faintuch S y cols. Prostatic artery embolization as a primary treatment for benign prostatic hyperplasia in a canine model. *J Vasc Interv Radiol*. 2008; 19:S7.
20. Sun F, Sanchez FM, Crisostomo V, y cols. Benign prostatic hyperplasia: Transcatheter arterial embolization as potential treatment – Preliminary study in pigs. *Radiology* 2008; 246:783-789.
21. Lv HQ, Gao YA, Cheng GL, Yang YD, Yan HL. Preliminary study of artery embolization in the treatment of benign prostatic hyperplasia. *Chin J Urol*. 2005; 26:823–825.
22. Carnevale FC, da Motta-Leal-Filho JM, Antunes AA y cols. Quality of life and clinical symptom improvement support prostatic artery embolization for patients with acute urinary retention caused by benign prostatic hyperplasia. *J Vasc Interv Radiol*. 2013;24 (4):535-42.
23. Pisco J, Campos Pinheiro L, Bilhim T, y cols. Prostatic arterial embolization for benign prostatic hyperplasia: short- and intermediate-term results. *Radiology* 2013; 266 (2):668-77.
24. Pisco JM, Rio Tinto H, Pinheiro LC, y cols. Embolisation of prostatic arteries as treatment of moderate to severe lower urinary symptoms (LUTS) secondary to benign hyperplasia: results of short- and mid-term follow-up. *Eur Radiol*. 2013; Jan 31. [Epub ahead of print]
25. Wallace MJ, Kuo MD, Glaiberman C, Binkert CA, Orth RC, Soulez G. Three-dimensional C-arm cone-beam CT: applications in the interventional suite. *J Vasc Interv Radiol*. 2008; 19:799-813.
26. Bilhim T, Pisco JM, Rio Tinto H y cols. Unilateral Versus Bilateral Prostatic Arterial Embolization for Lower Urinary Tract Symptoms in Patients with Prostate Enlargement. *Cardiovasc Intervent Radiol*. 2013; 36(2):403-11.